İnterstisyel Akciğer Hastalıkları

Olgu Örnekleri

- ***Dr Dildar Duman***

Olgu 1

- 64 yaş kadın hasta
- Tekstil işinden emekli
- 8 yıl evde 4 papağan besleme öyküsü mevcut.
- 2 yıldır papağanlardan uzaklaşmış
- 5 yıldır exsmoker , 40 pk /yıl sigara
- 8 yıldır astım tanısıyla İKS /LABA kullanıyor.

2016 – İlk Başvuru

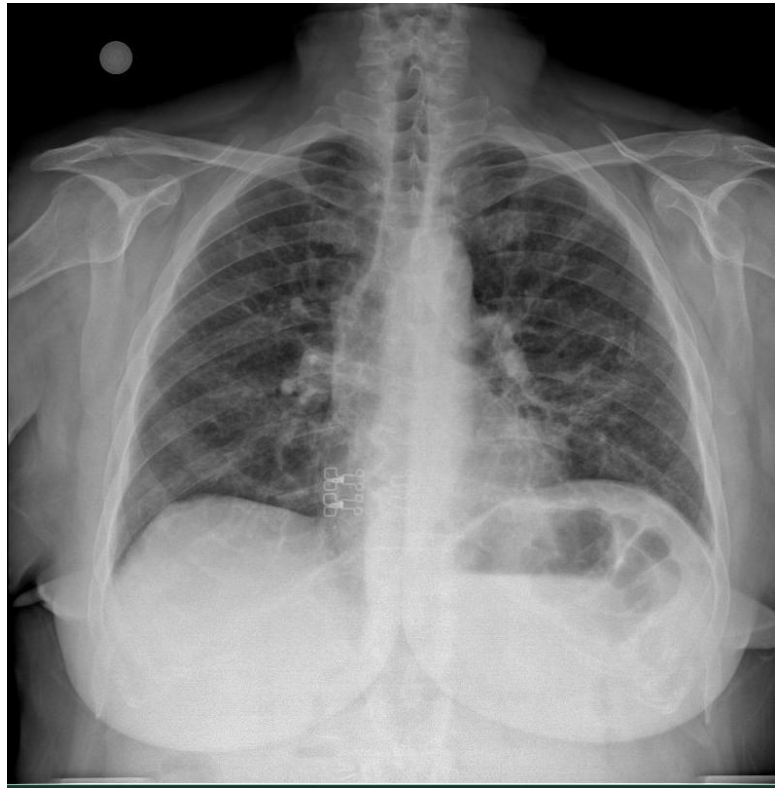

Astım → **İKS/LABA**

Enfeksiyon → **Antibiyotik**

2016 Toraks BT

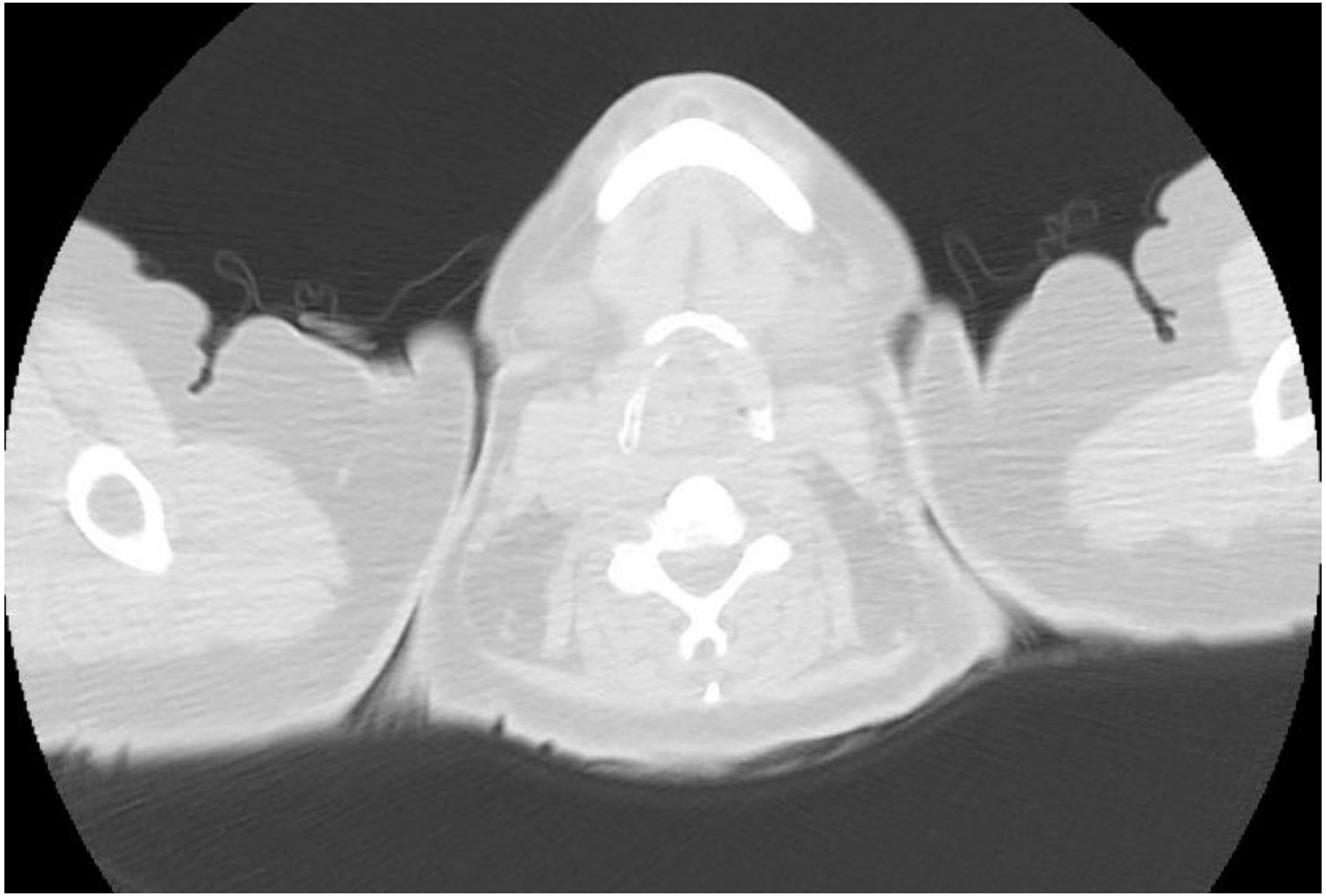

2020 PA Grafi

2020 SFT

	Pred	Pre	%(Pre/Pred)
FVC	2.86	2.06	72
FEV 1	2.42	1.84	76
FEV 1 % FVC	77.70	89.26	115
MMEF 75/25	2.94	3.05	104
PEF	6.17	4.46	72
MEF 75	5.41	4.17	77
MEF 50	3.70	4.02	108
MEF 25	1.34	1.13	85

		Pred	Best	%(Best/Pred)
DLCO_SB	mmol/(min*kPa)	7.82	3.31	42
KCO_SB	mmol/(min*kPa*L)	1.53	1.18	77
VIN_SB	L	2.97	1.84	62
VA_SB	L	4.95	2.81	57
Hb	g(Hb)/dL		14.80	
DLCOcSB	mmol/(min*kPa)	7.82	3.18	41
KCOc_SB	mmol/(min*kPa*L)	1.53	1.13	74

2020 Toraks BT

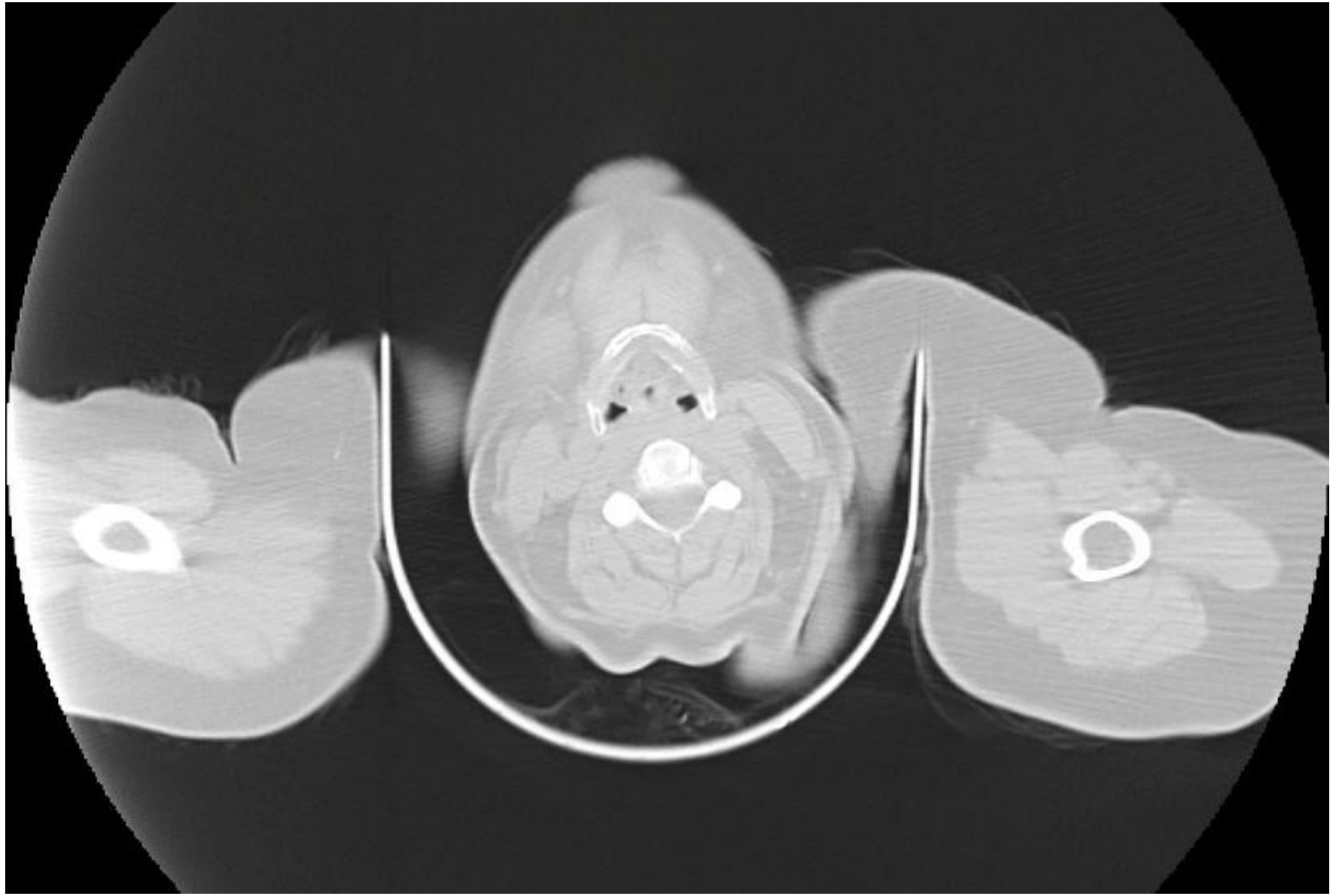

- Astım tanısıyla İKS/LABA tedavisi kullanıyor.
- Papağanlardan uzaklaşması öneriliyor.
- İleri tetkik gerekebileceği belirtiliyor.
- 2021’de hasta COVID geçiriyor.

2022 Toraks HRCT

2022 FOB-BAL

- %47 lenfosit
- %7 eozinofil
- %1 nötrofil
- %39 makrofaj
- Cd4/Cd8: 0.33

Tedavi/ İzlem

- HP tanısı ile papağanlardan uzaklaşması öneriliyor.
- 32 mg metilprednizolon başlanıyor.
- Metilprednizolon dozu azaltılarak devam edilmesi planlanıyor
- Steroid yan etkileri gelişiyor: yüzde şişme tüylenme, vücutta kramplar, steroidi düzensiz kullanıyor.
- Sonrasında sık hastane yatışları ve YBU yatışı oluyor, 16 mg metilprednizolon ile devam ediliyor, osteoporoz tespit ediliyor.
- Prednol 8 mg gün aşırı, günde 4 mg, gün aşırı 4 mg a düşülüyor.
- Azatioprin başlanıyor ancak hasta yan etkilerinden dolayı düzenli kullanmıyor.

Progresif seyir 2020-2024

Semptomlarda kötüleşme

- ❖ Dispne
- ❖ öksürük

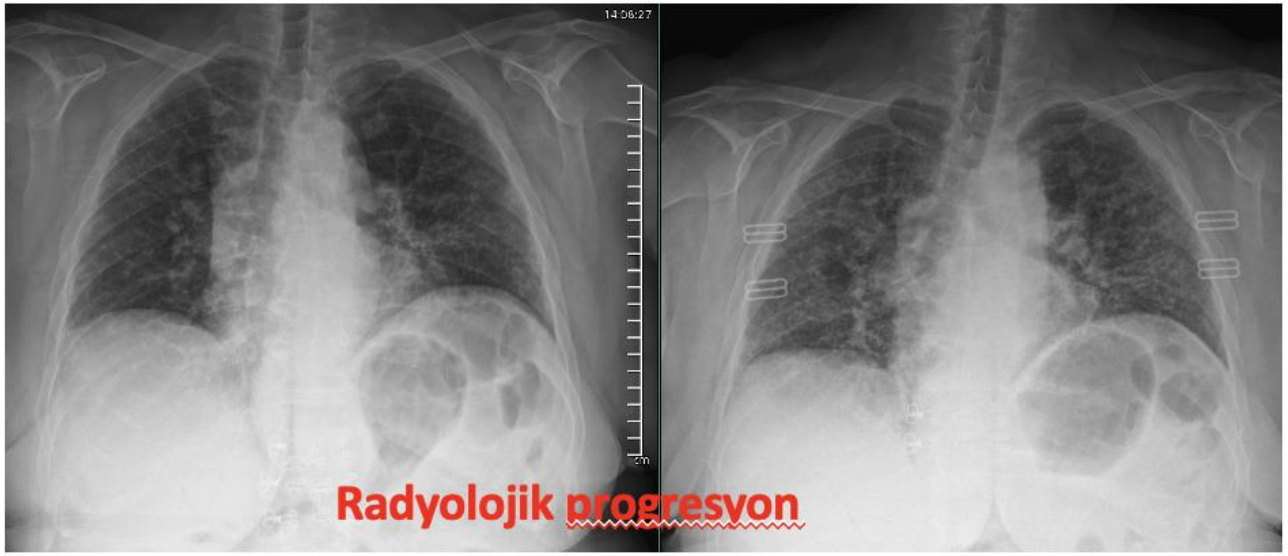

	Pred	Pre	%(Pre/Pred)
FVC	2.86	2.06	72
FEV 1	2.42	1.84	76
FEV 1 % FVC	77.70	89.26	115
MMEF 75/25	2.94	3.05	104
PEF	6.17	4.46	72
MEF 75	5.41	4.17	77
MEF 50	3.70	4.02	108
MEF 25	1.34	1.13	85

	Pred	Pre	%(Pre/Pred)
FVC	2.78	1.38	50
FEV 1	2.34	0.88	37
FEV 1 % FVC	77.13	63.35	82
MMEF 75/25	2.84	0.59	21
PEF	6.08	1.38	23
MEF 75	5.34	1.27	24
MEF 50	3.63	0.75	21
MEF 25	1.27	0.29	23

FVC and DLCO da düşme

		Pred	Best	%(Best/Pred)
DLCO_SB	mmol/(min*kPa)	7.82	3.31	42
KCO_SB	mmol/(min*kPa*L)	1.53	1.18	77
VIN_SB	L	2.97	1.84	62
VA_SB	L	4.95	2.81	57
Hb	g(Hb)/dL		14.80	
DLCOcSB	mmol/(min*kPa)	7.82	3.18	41
KCOc_SB	mmol/(min*kPa*L)	1.53	1.13	74

		Pred	Best	%(Best/Pred)
DLCO_SB	mmol/(min*kPa)	7.77	2.52	32
KCO_SB	mmol/(min*kPa*L)	1.52	0.90	59
VIN_SB	L	2.94	1.89	64
VA_SB	L	4.95	2.81	57
Hb	g(Hb)/dL		13.50	
DLCOcSB	mmol/(min*kPa)	7.77	2.51	32
KCOc_SB	mmol/(min*kPa*L)	1.52	0.89	59

2024 Toraks HRCT

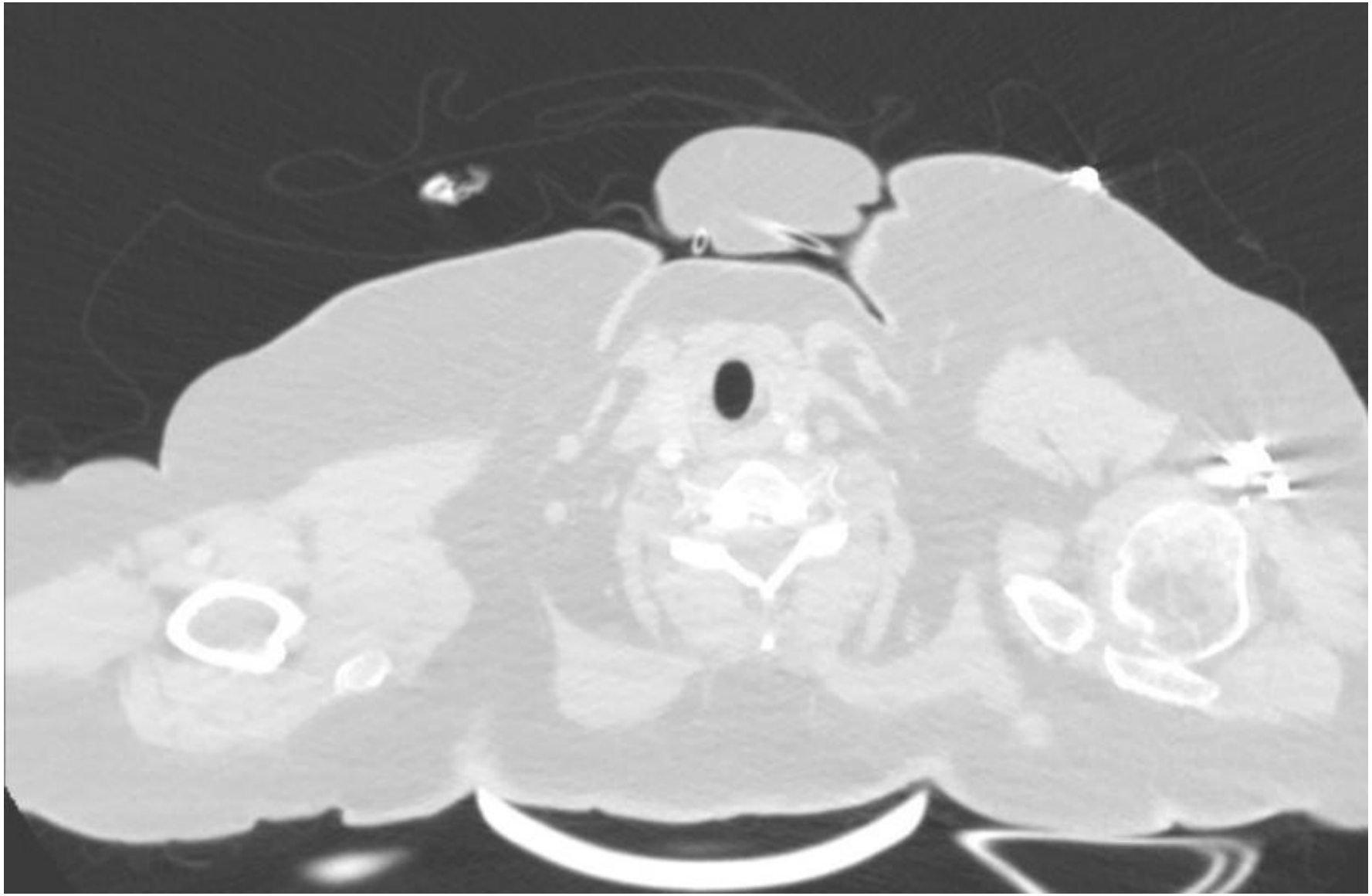

Karşılaştırma hastanın 27.02.2024 ve 12.12.2022 tarihli HRCT leri arasında yapılmıştır.

Hipersensivite pnömoniti tanısı ile takipte olan hastada, Her iki akciğerde özellikle periferde yoğunlaşan ince retiküler örnek görünüme neden olan septal fibröz kalınlaşmalar, kalın cidarlı tubuler bronşiektaziler , özellikle alt zonlarda ve posterior kesimlerde daha fazla yerleşimli traksiyon bronşiektazileri ve buzlu cam benzeri yoğunluk alanları izlenmiştir

Hastanın 12.2022 tarihli HRCT si ile yapılan karşılaştırmada, bulgularda progresyon izlenmektedir.

Tablo 2. Fibrotik-olmayan HP'de YÇBT bulguları

YÇBT paterni		Tipik	Uyumlu
Tanım		≥1 parankimal bulgu + ≥1 küçük hava yolu anormalliği	HP'de tanımlanmış non-spesifik bulgular
Radyolojik bulgular	**Parankimal bulgular**	Buzlu cam opasiteleri Mozaik atenüasyon	Uniform hafif buzlu cam Konsolidasyon Kistler
	Küçük hava yolu bulguları	Sentrilobüler nodüller Hava hapsi	-
	Dağılım	Kraniokaudal diffüz (bazal korunma +/-) Aksiyel diffüz	Kraniokaudal diffüz (varyant: alt lob baskın) Aksiyel diffüz (varyant: peribronkovasküler)

YÇBT, yüksek çözünürlüklü bilgisayarlı tomografi; HP, hipersensitivite pnömonisi.

Tablo 3. Fibrotik HP'de YÇBT bulguları			
YÇBT paterni	**Tipik**	**Uyumlu**	**Belirsiz**
Tanım	Fibrozis + ≥1 küçük hava yolu anormalliği	Varyant fibrozis bulgularına eşlik eden hava yolu anormalliği	Tipik veya uyumlu kategori dışında bulgular
Radyolojik bulgular			
Parankimal bulgular	Düzensiz çizgiler, opasiteler/kaba retikülasyon, ve akciğer distorsiyonu; traksiyon bronşiektazisi ve bal peteği (baskın değil)	OİP paterni veya yaygın buzlu cam üzerine eklenmiş belli belirsiz fibrozis	- OİP paterni - Olası OİP paterni - Belirsiz OİP paterni - Fibrotik NSİP paterni - Organize pnömoni benzeri - Tamamen belirsiz patern
Küçük hava yolu bulguları	- Sentrilobüler nodüller ve/veya buzlu cam opasiteleri - Mozaik atenüasyon, üç dansite, ve/veya hava hapsi (sıklıkla lobüler)	- Sentrilobüler nodüller - Üç dansite ve/veya hava hapsi	
Dağılım	- Rastgele - Orta zon baskın - Alt zonlar görece korunmuş	Aksiyel: Peribronkovasküler baskın, subplevral baskın Kraniokaudal: Üst zon baskın	

YÇBT, yüksek çözünürlüklü bilgisayarlı tomografi; HP, hipersensitivite pnömonisi; OİP, olağan interstisiyel pnömoni.

PULMONARY PERSPECTIVE

Am J Respir Crit Care Med Vol 200, Iss 3, pp 301–308, Aug 1, 2019

Hypersensitivity Pneumonitis: Current Concepts of Pathogenesis and Potential Targets for Treatment

Martina Vasakova[1], Moises Selman[2], Ferran Morell[3,4], Martina Sterclova[1], Maria Molina-Molina[5,6], and Ganesh Raghu[7]

[Diffuse Lung Disease Guidelines and Consensus Statements]

CHEST

CHEST 2021; 160(2):595-615

Executive Summary

Check for updates

Diagnosis and Evaluation of Hypersensitivity Pneumonitis: CHEST Guideline and Expert Panel Report

Respiration

Guidelines

Respiration
DOI: 10.1159/000543675

Received: January 4, 2025
Accepted: January 14, 2025
Published online: January 27, 202

Diagnosis and Treatment of Hypersensitivity Pneumonitis: S2k Guideline of the German Respiratory Society and the German Society for Allergology and Clinical Immunology

The evolution of the classification of hypersensitivity pneumonitis

Old Classification

Acute

Subacute

Chronic

ATS and Chest Guideline 2020

Non-fibrotic HP

Fibrotic HP

Current Classification German Guideline 2025

Acut HP

Chronic HP

- Chronic non-fibrotic
- Chronic fibrotic

Table 9. Diagnostic criteria for acute or non-fibrotic and chronic fibrotic HP

Diagnostic criteria for acute or non-fibrotic HP (modified based on [2])
1. Exposure to a potential antigen source 2. Recurrent symptomatic episodes, starting four to 8 h after exposure 3. Elevated specific IgG antibody titer against a potential antigen 4. Inspiratory crackles at clinical examination 5. HRCT findings consistent with inflammatory HP If these 5 criteria are met, diagnosis of acute HP is confirmed. If not all of these criteria are met, the following invasive criteria can be used as a substitute 6. Evidence of lymphocytosis (>30%) in BAL fluid 7. Histopathological findings typical of or probable for acute or non-fibrotic HP on lung biopsy 8. Positive inhalation provocation test/re-exposure test or positive antigen avoidance test
Diagnostic criteria for chronic fibrotic HP (modified based on [2])
1. Exposure to a potential antigen source 2. Elevated specific IgG antibody titer against a potential antigen and/or lymphocytosis (>30%) in BAL fluid 3. HRCT findings consistent with fibrotic HP 4. Histopathologic findings of typical of or probable for chronic fibrotic HP on lung biopsy The diagnosis of chronic fibrotic HP is confirmed if at least three of the above criteria are met

JAMA | Review

Interstitial Lung Disease
A Review

Toby M. Maher, MD, MSc, PhD

Question 12: Shall HP patients be treated with an anti-inflammatory and antifibrotic combination therapy?
Recommendation
R12 Patients with chronic fibrotic HP of a progressive phenotype can be treated with an anti-inflammatory and antifibrotic combination therapy
Strong consensus (100%)

JAMA. doi:10.1001/jama.2024.3669
Published online April 22, 2024.

Assessment and treatment of ILD

- **Assess disease severity**
  - Pulmonary function testing
  - 6-min walk test
- **Exclude complications**
  - Echocardiogram
  - Overnight oximetry
  - Polysomnography

Treatment based on ILD classification

Idiopathic pulmonary fibrosis
- Nintedanib
- Pirfenidone

Systemic sclerosis ILD
- Cyclophosphamide
- Mycophenolate mofetil
- Rituximab
- Nintedanib
- Tocilizumab

Other ILD
- Immunosuppression
- Antigen avoidance for hypersensitivity pneumonitis

Progressive pulmonary fibrosis
- Ninetdanib

Treatment for disease complications

- Pulmonary rehabilitation
- Pulmonary hypertension: inhaled treprostinil
- Respiratory failure: oxygen
- End-stage disease: lung transplant
- Management of symptoms (eg, cough and breathlessness)

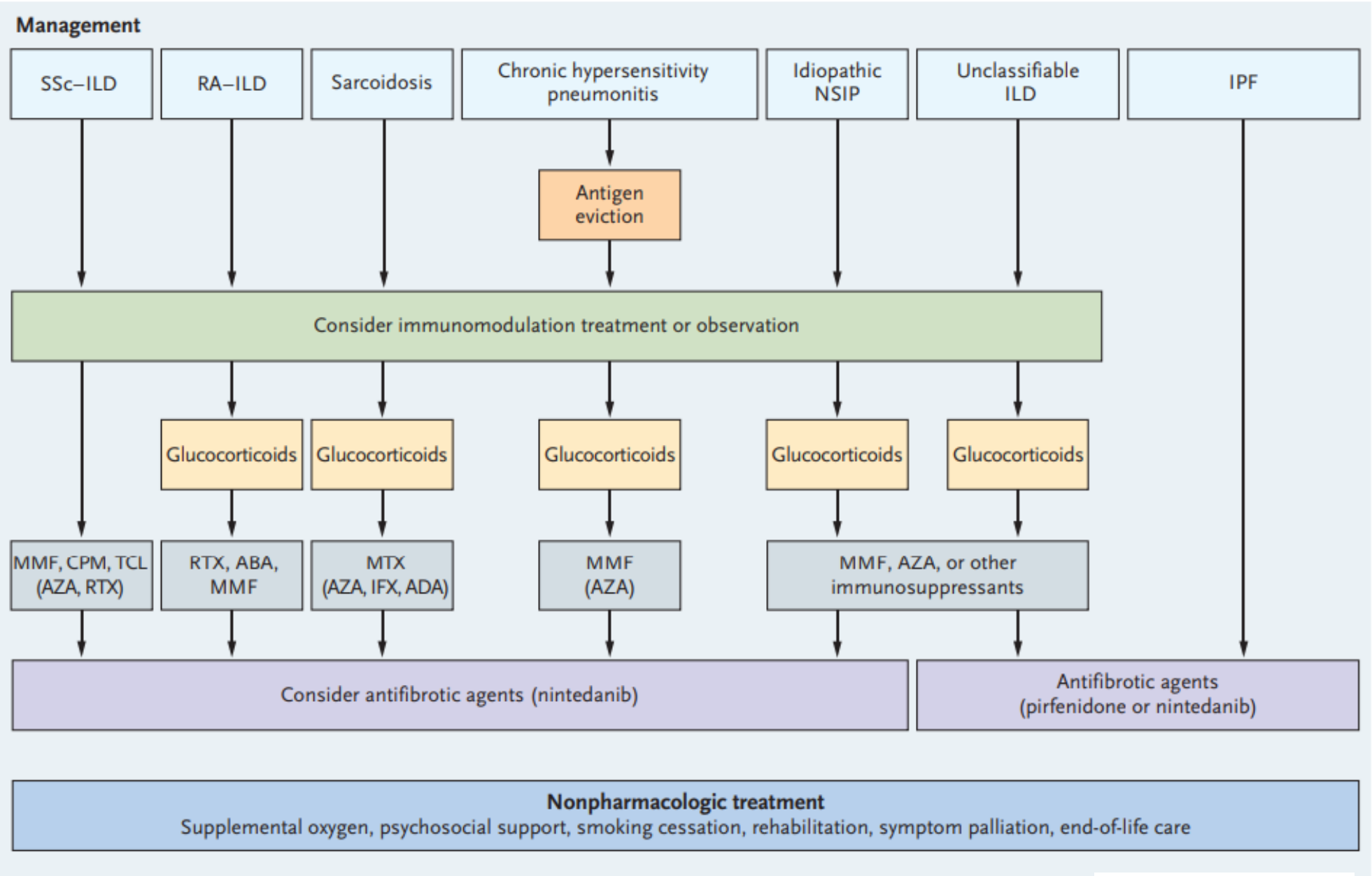

N Engl J Med 2020;383:958-68

Olgu-2

- 20 yaş, erkek hasta
- Şikayeti: öksürük (2 yıldır olan ve 2 aydır artan)
- Meslek: öğrenci
- Aktif smoker, 2 pk/yıl sigara
- Özgeçmiş: Astım
- Kullandığı ilaçlar : bir dönem İKS-LABA kullanmış
- Fizik muayenesi: Hipoksisi yok, Clubbing yok
- Solunum sistemi muayenesi: Doğal

Olgu-2 Başvuru

PA-Akciğer Grafisi

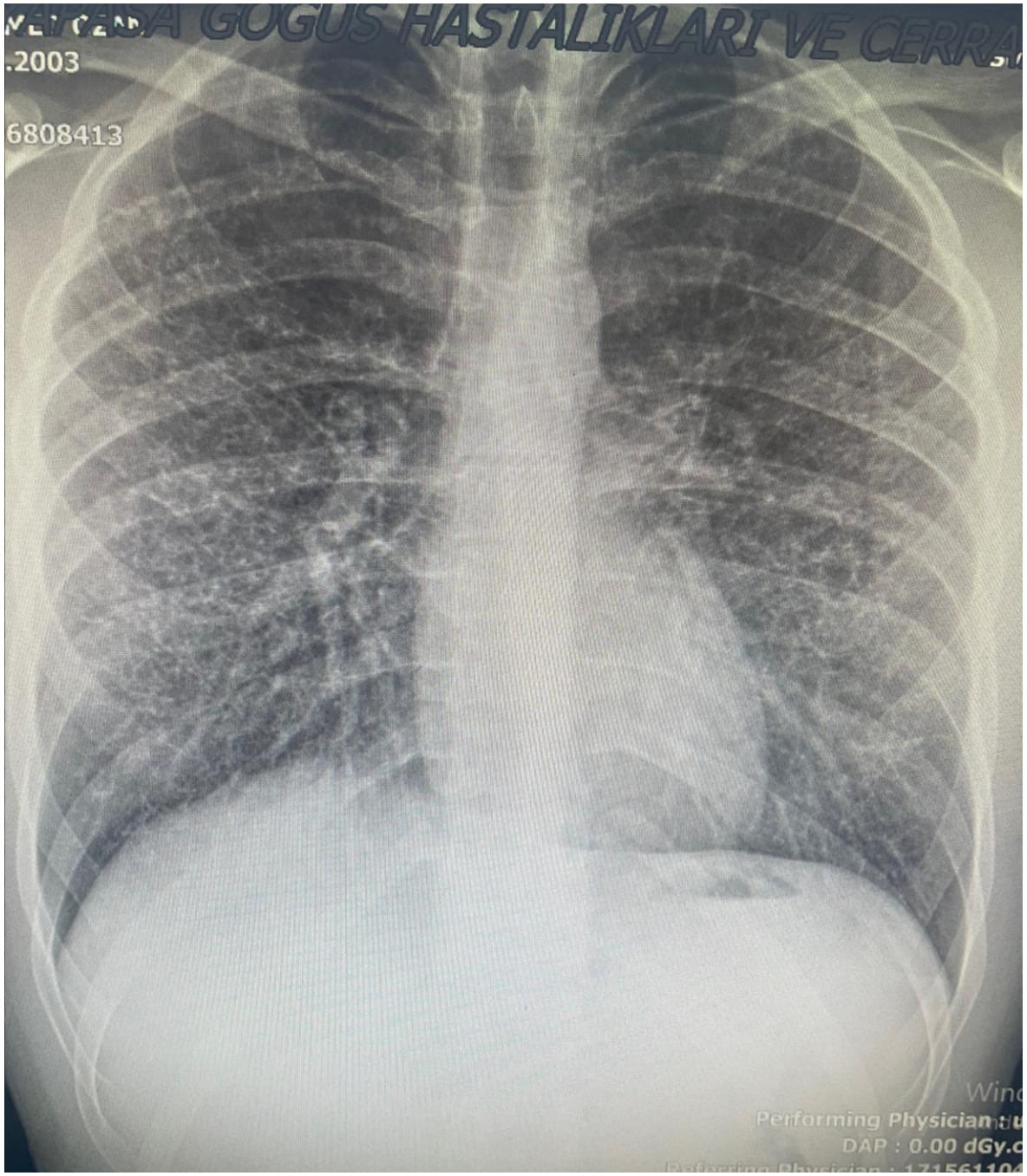

Olgu-2 Başvuru

Toraks HRCT

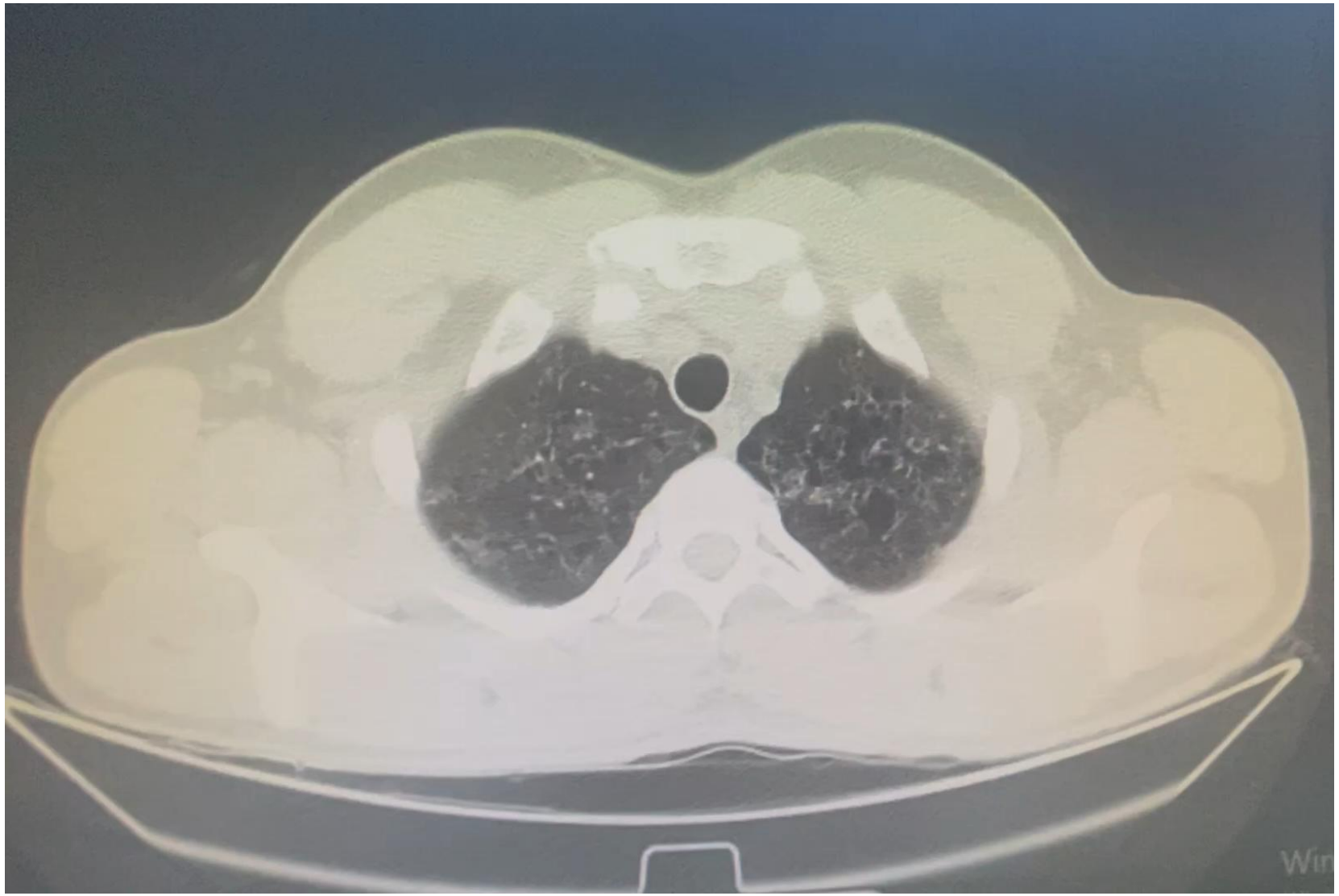

Ön tanınız ?

Kistik Akciğer hastalıkları

1) Lenfanjioleimyomatozis (LAM)

2) Lenfositik interstisyel pnömoni (LİP)

3) Birt-Hogg-Dube sendromu (BHDS)

4) Amiloidoz

5) Pulmoner langerhans hücreli histiositoz (PLCH)

[Diffuse Lung Disease CHEST Reviews]

CHEST

[167#2 CHEST FEBRUARY 2025]

Diffuse Cystic Lung Disease

A Clinical Guide to Recognition and Management

Check for updates

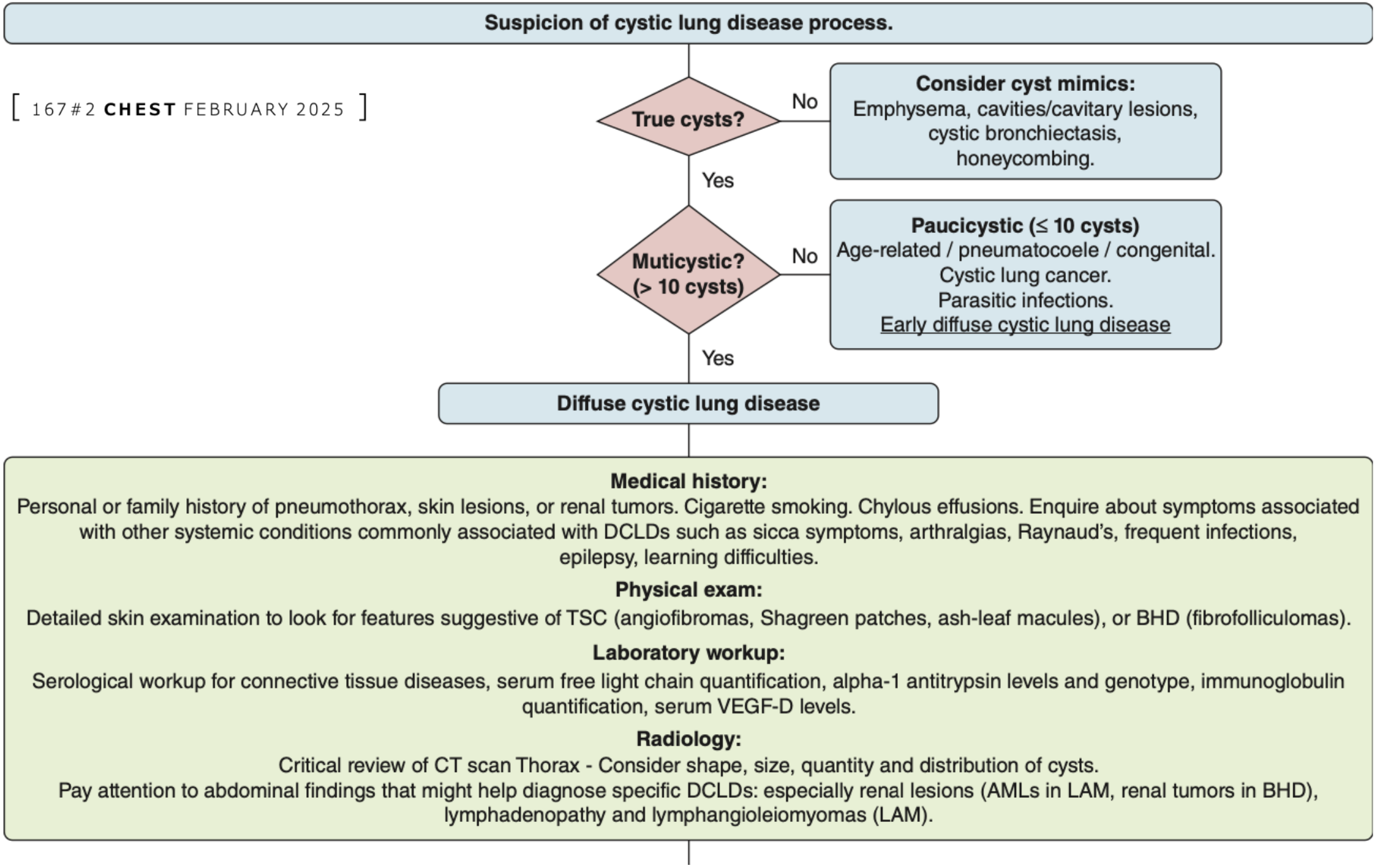
Suspicion of cystic lung disease process.
True cysts?
No
Consider cyst mimics:
Emphysema, cavities/cavitary lesions, cystic bronchiectasis, honeycombing.
Yes
Muticystic? (> 10 cysts)
No
Paucicystic (≤ 10 cysts)
Age-related / pneumatocoele / congenital.
Cystic lung cancer.
Parasitic infections.
Early diffuse cystic lung disease
Yes
Diffuse cystic lung disease
Medical history:
Personal or family history of pneumothorax, skin lesions, or renal tumors. Cigarette smoking. Chylous effusions. Enquire about symptoms associated with other systemic conditions commonly associated with DCLDs such as sicca symptoms, arthralgias, Raynaud's, frequent infections, epilepsy, learning difficulties.
Physical exam:
Detailed skin examination to look for features suggestive of TSC (angiofibromas, Shagreen patches, ash-leaf macules), or BHD (fibrofolliculomas).
Laboratory workup:
Serological workup for connective tissue diseases, serum free light chain quantification, alpha-1 antitrypsin levels and genotype, immunoglobulin quantification, serum VEGF-D levels.
Radiology:
Critical review of CT scan Thorax - Consider shape, size, quantity and distribution of cysts.
Pay attention to abdominal findings that might help diagnose specific DCLDs: especially renal lesions (AMLs in LAM, renal tumors in BHD), lymphadenopathy and lymphangioleiomyomas (LAM).

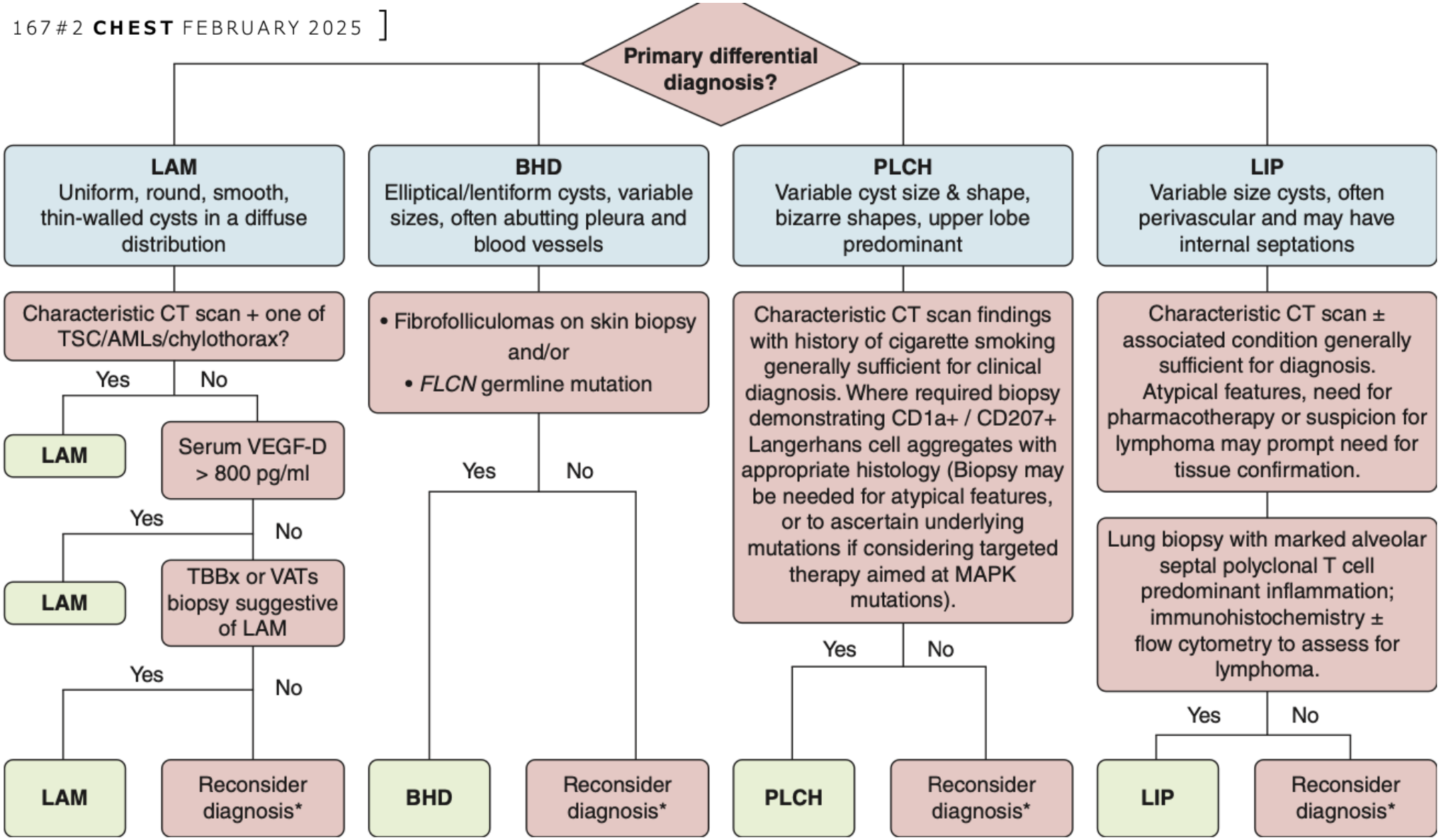

Figure 4 – *Algorithm to approach a patient with cystic lung disease. *Consider atypical presentation of one of the major DCLDs or another cause (eg, amyloidosis, light chain deposition disease). AML = angiomyolipoma; BHD = Birt-Hogg-Dubé syndrome; DCLD = diffuse cystic lung disease; LAM = lymphangioleiomyomatosis; LIP = lymphoid interstitial pneumonia; MAPK = mitogen-activated protein kinase; PLCH = pulmonary Langerhans histiocytosis; TBBx = transbronchial biopsy; TSC = tuberous sclerosis complex; VAT = video-assisted thoracoscopy; VEGF = vascular endothelial growth factor.*

Olgu-2

Bronkoskopi-Bronkoalveolar lavaj (BAL)

- Bronkoskopi: Normal endobronşial sistem
- Br mai ARB,PCR, LJ: negatif
- BAL: nötrofil %47
  lenfosit%9
  CD4/CD8: 0.29

MAKROSKOPİ

Lavaj: Yaklaşık 12 cc hacminde kirlibeyaz renkte sıvı materyal sıvı bazlı sitoloji tekniği kullanılarak 1 lama yayıldı. Hücre bloğu yapıldı. (1 blok + 5 lam)

İMMÜNOHİSTOKİMYA

İMMÜNHİSTOKİMYASAL İNCELEME:

S-100: NEGATİF
CD1A: NEGATİF

PATOLOJİK TANISI

BRONŞ LAVAJI, HÜCRE BLOĞU VE YAYMA:

İNFLAMATUAR HÜCRELER, ALVEOLER MAKROFAJLAR, BAKTERİ KÜMELERİ

Olgu

VATS-wedge biyopsi

PATOLOJİ

Kurum Adı	: SGK (Sosyal Güvenlik Kurumu)	**İstem Tarihi**	: 16.10.2023 14:38:23
Hastanın Bölümü	: Tıbbi Patoloji	**Pat. Kabul Tarihi**	: 0
Doktoru	[redacted]	**Onay Tarihi**	: 28.11.2023 13:16:19

KLİNİK BULGU

Ac Ca?

MAKROSKOPİ

1-Sol üst lob wedge: 8 x 2 x 1,5 cm boyutlarda akciğer wedge rezeksiyon materyalidir. Viseral plevra yüzeyi düzgündür. Parankim süngerimsi görünümdedir. BKT2K
2-Sol alt lob wedge: 4,5 x 3 x 1 cm boyutlarda akciğer wedge rezeksiyon materyalidir. Viseral plevra yüzeyi düzgündür. Parankimde kayda değer patoloji görülmemiştir. BKT3K
5 blok+10 lam

İMMÜNOHİSTOKİMYA

İMMÜNHİSTOKİMYASAL İNCELEME:

CD 3: AZ SAYIDA HÜCREDE POZİTİF
CD 20: NEGATİF
CD 1 A: POZİTİF
S-100: POZİTİF
CD 68: POZİTİF

HİSTOKİMYASAL İNCELEME:

PAS: NEGATİF
RETİKÜLİN: POZİTİF

PATOLOJİK TANISI

1- SOL AKCİĞER ÜST LOB, WEDGE REZEKSİYON:
PULMONER PARENKİMDE AMFİZEMATÖZ DEĞİŞİKLİKLER, KRONİK İNFLAMASYON BULGULARI

2- SOL AKCİĞER ALT LOB, WEDGE REZEKSİYON:
PULMONER PARENKİMDE NODÜLER LENFOİD İNFİLTRASYON (LÜTFEN AÇIKLAMAYI OKUYUNUZ)

NOT

OLGUDA AYIRICI TANIYA LIP VE HİSTİOSİTOZİS X ALINMIŞTIR. HİSTOMORFOLOJİK BULGULAR VE İMMÜNHİSTOKİMYASAL İNCELEME BULGULARI ÖN PLANDA HİSTİOSİTOZİS X İ DÜŞÜNDÜRMEKTEDİR. BİR ÜST MERKEZDE İKİNCİ GÖRÜŞ ALINMASI ÖNERİLİR.

Olgu-2 Langerhans Hücreli histiyositoz

- Patoloji kons:

  Pulmoner langerhans hücreli histiyositoz

- Hematolojiye yönlendirldi
- Extrapulmoner oorgan tutlumu yok
- **Tedavi: İlaçsız takibe alındı**

Pulmoner Langerhans Hücreli Histiyositoz

- Duvarları olan, düzensiz, tuhaf şekilli kistler
- Üst lobları daha çok tutar
- Kostofrenik açılar korunur
- Akciğer parankimi normal
- Küçük noduller eşlik eder.
- Noduller sonra kaviteleşebilir, sonra kistik forma dönüşebilir.
- Noduller ve kistler aynı anda görülebilir.

- Sigaranın bırakılması
- Steroid ve sitotoksik tedaviler
- 2-chlorodeoxyadenosine (Cladribine)
- Vinblastin ve steroid tedavisi
- Radyoterapi
- AC transplantasyonu

Olgu

- Şikayeti: kuru öksürük
- Meslek: oto kaporta işi
- Aktif smoker, 8 pk/yıl sigara
- Özgeçmiş: bilinen hastalık yok, ilaç kullanımı yok
- Aile öyküsü yok
- Fizik muayenesi: Hipoksisi yok, Clubbing yok
- Solunum sistemi muayenesi: Doğal

Olgu Başvuru

PA-Akciğer Grafisi

Olgu

SFT-DLCO

Date of Birth:	1/1/1998	Height:	182 cm
Gender:	male	Weight:	70.0 kg
		BMI:	21

Diffusion SB

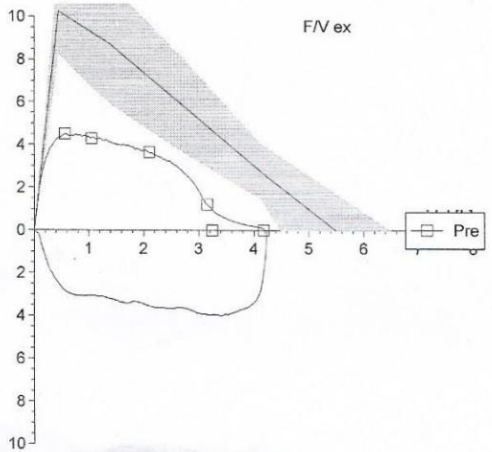

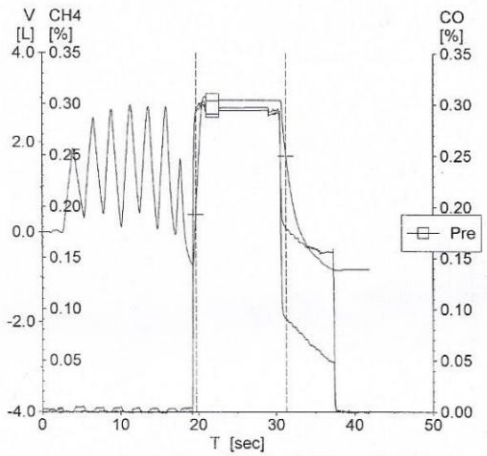

	Pred	Pre	%(Pre/Pred)
FVC	5.49	4.17	76
FEV 1	4.61	3.24	70
FEV 1 % FVC	82.71	77.59	94
MMEF 75/25	5.16	3.07	60
PEF	10.25	4.50	44
MEF 75	8.74	4.29	49
MEF 50	5.77	3.64	63
MEF 25	2.76	1.21	44

		Pred	Post	%(Post/Pred)
DLCO_SB	mmol/(min*kPa)	12.54	7.72	62
KCO_SB	mmol/(min*kPa*L)	1.68	1.39	83
VA_SB	L	7.31	5.54	76
Hb	g(Hb)/100mL		14.30	
DLCOcSB	mmol/(min*kPa)	12.54	7.78	62
KCOc_SB	mmol/(min*kPa*L)	1.68	1.41	84

Olgu Başvuru

Toraks HRCT

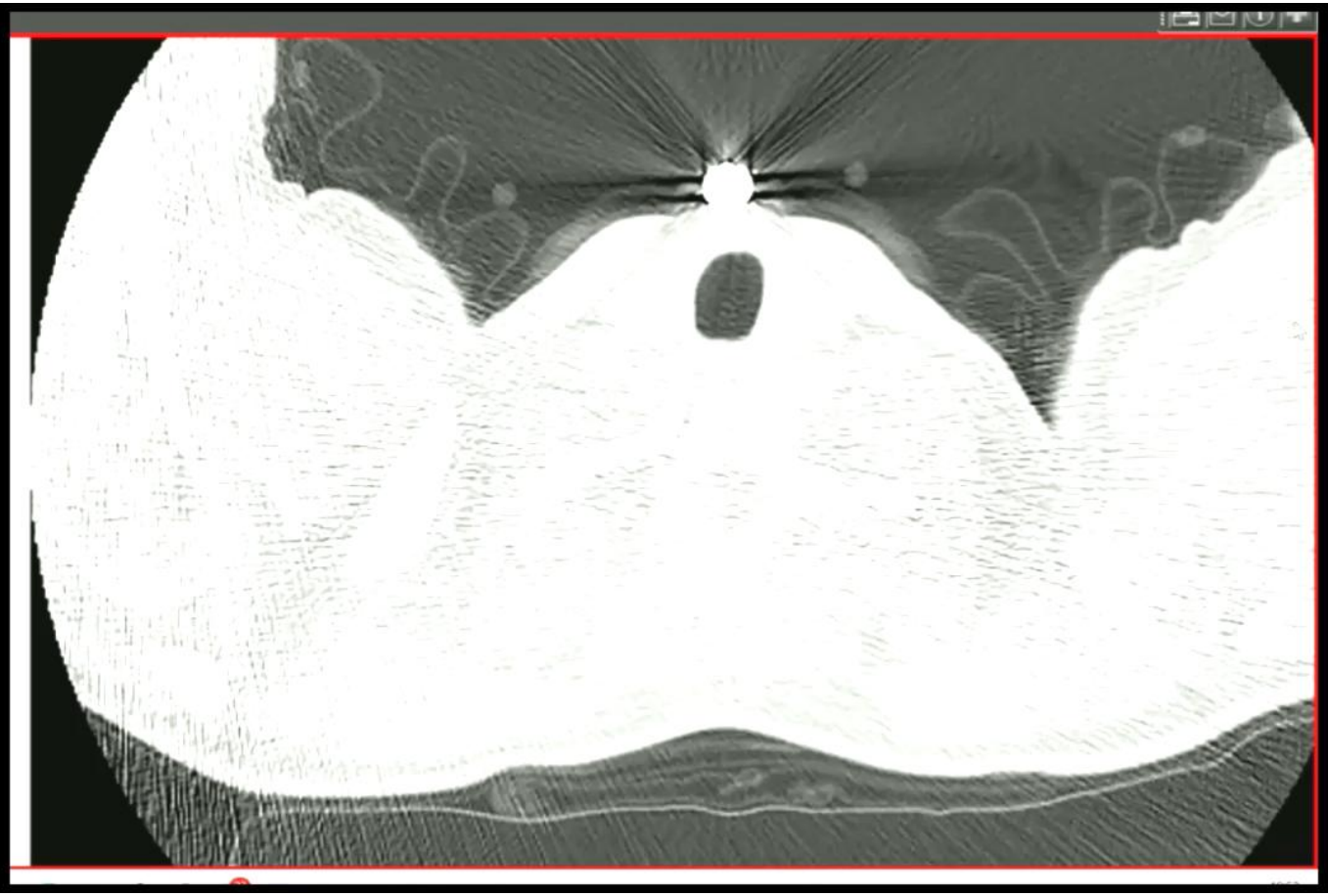

Olgu-

FOB-BAL

Histopatoloji

- Normal endobronşial sistem
- Br mai ARB negatif, ARB PCR negatif, LJ kültür negatif
- Patoloji: mix inflamatuar hücreler

BAL:Lenfosit: %12

Nötrofil: % 5

Makrofaj: %68

CD4/CD8: 1.0

IMMUNHİSTOKİMYASAL İNCELEME

TEKNİK: VENTANA-BENCHMARK ULTRA

KONTROLLER: STANDART POZITIF

PRIMER ANTİKORLAR:

CD1A (GENEMED 010 1/100)	: AZ SAYIDA HÜCREDE POZİTİF
CD68 (DAKO - PGM1)	: POZİTİF
LANGERIN (BIOSB-12D6)	: AZ SAYIDA HÜCREDE POZİTİF
S100 (NOVOCASTRA S100P)	: AZ SAYIDA HÜCREDE POZİTİF

PATOLOJİK TANI :

SAĞ AKCİĞER, BRONKOALVEOLAR LAVAJ, HÜCRE BLOĞU, KONSÜLTASYON:
- BİR KISMI PİGMENT İÇEREN MAKROFAJLAR, SEYREK BENİGN BRONŞ EPİTEL HÜCRESİ (LÜTFEN EPİKRİZİ OKUYUNUZ)

EPİKRİZ :

- SİTOLOJİK ÖRNEK BİR KISMI PİGMENTLİ MAKROFAJLAR İÇERMEKTEDİR.
- MORFOLOJİK DETAY NET DEĞERLENDİRİLEMEMEKLE BİRLİKTE AZ SAYIDA MAKROFAJDA (MAKROFAJLARIN %1 KADARINDA) "CD1A" VE "LANGERIN" İMMÜNOHİSTOKİMYASAL BELİRLEYİCİLERİ İLE REAKTİVİTE DİKKATİ ÇEKMİŞTİR.
- SİTOLOJİK ÖRNEKTE "CD1A" VE "LANGERIN" İLE GÖZLENEN İMMÜNREAKİTVİTE ORANI KLİNİK OLARAK BELİRTİLEN "LANGERHANS HÜCRELİ HİSTİYOSİTOZ" TANISI İÇİN LİTERATÜRDE* ÖNERİLEN (>%5) ORANIN ALTINDADIR.

*İLGİLİ LİTERATÜR:

Misbah Baqir, Robert Vassallo, Fabien Maldonado, Eunhee S Yi, Jay H Ryu. Utility of bronchoscopy in pulmonary Langerhans cell histiocytosis. J Bronchology Interv Pulmonol. 2013 Oct;20(4):309-12.

Olgu

Konsey-hematoloji

- ‘Hastada mevcut bulgularla Pulmoner Langerhans hücreli histiyositoz tanısı konulamaz, doku tanısı önerilir. Progresif olduğu görülen hasta tanı sonrasında onkolojik tedavi için uygun olabilir.’’
- Hastaya VATS- Wedge biyopsi önerildi, göğüs cerrahisine yönlendirildi.
- Transplantasyon merkezine yönlendirildi.
- Hasta cerrahiyi kabul etmedi

2 yıl sonra

Toraks BT

HRCT

Trakea ve her iki ana bronş doğaldır.

Akciğer parankim alanlarında farklı şekil ve boyutlarda, bazıları hafif kalın duvarlı çok sayıda kist izlenmiştir. Ayrıca buna eşlik eden birkaç adet milimetrik nodüller ve mevcuttur. Ön planda Langerhans hücreli histiyositoz olmak üzere kistik akciğer hastalıkları açısından değerlendirme önerilir.
Tetkik mediastene yönelik yapılmamış olmak ile birlikte kalp kontur, büyüklüğü, mediastinal ana vasküler yapılar normaldir.

19.01.2022 tarihli BT ile kıyaslandığında anlamlı farklılık saptanmadı.

Olgu-3

- 65 yaş erkek hasta

Şikayetleri:

- Nefes darlığı
- Öksürük
- Çabuk yorulma
- Göğüs ağrısı

İnterstisyel akciğer hastalıkları polikliniğine yönlendiriliyor

Olgu-3

- Emekli bankacı
- 40 pk/yıl sigara, 10 yıldır exsmoker
- Bilinen maruziyet veya hobi yok
- Ek hastalık: KOAH
- Kullandığı ilaçlar : İKS/LABA ve LAMA
- Soy geçmiş: ağabeyi MI dan ex
- bilateral alt zonlarda velcro raller++ expiryum uzun++

2021 Başvuru

PAAC Grafi

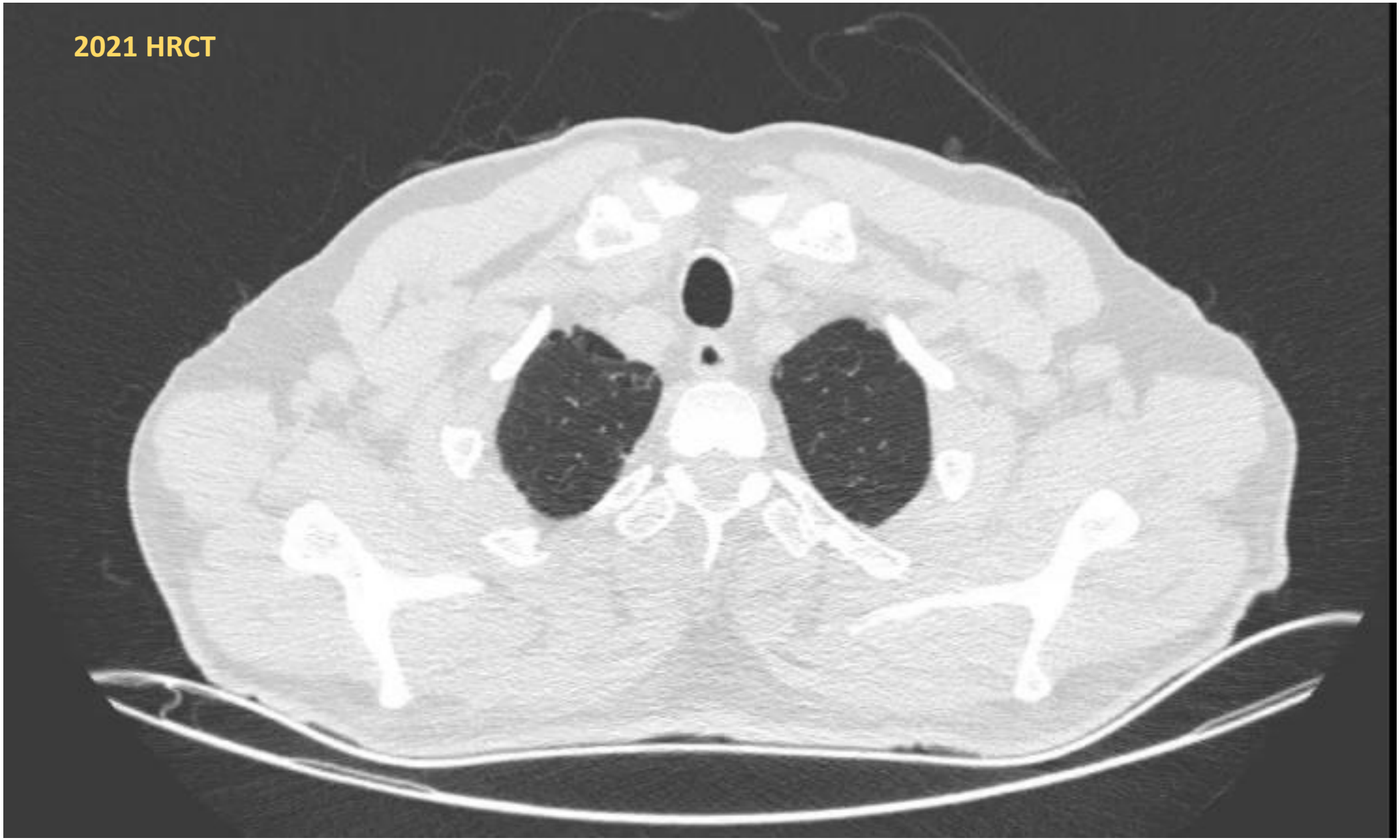
2021 HRCT

2021 SFT_DLCO

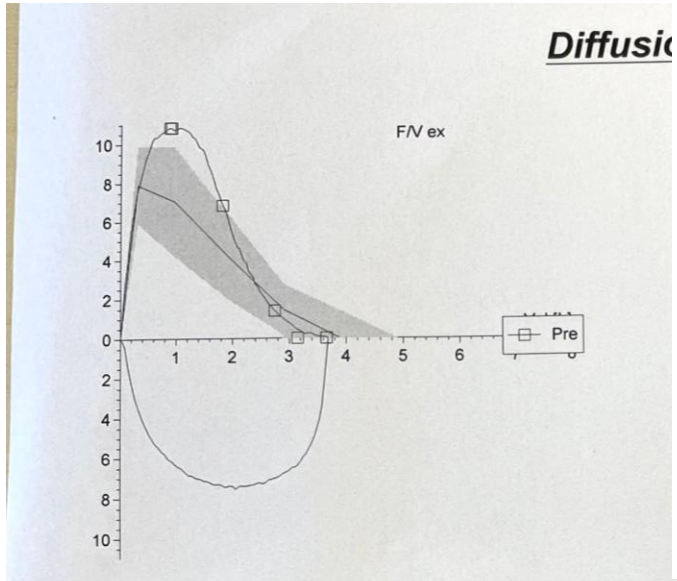

	Pred	Pre	%(Pre/Pred)
FVC	3.88	3.65	94
FEV 1	3.01	3.15	105
FEV 1 % FVC	75.15	86.18	115
MMEF 75/25	3.18	4.48	141
PEF	7.89	10.84	137
MEF 75	7.03	10.81	154
MEF 50	4.13	6.80	165
MEF 25	1.43	1.38	97

		Pred	Best	%(Best/Pred)
DLCO_SB	mmol/(min*kPa)	8.77	4.05	46
KCO_SB	mmol/(min*kPa*L)	1.30	0.79	61
VIN_SB	L	4.03	3.38	84
VA_SB	L	6.59	5.13	78
Hb	g(Hb)/dL		14.20	
DLCOcSB	mmol/(min*kPa)	8.77	4.10	47
KCOc_SB	mmol/(min*kPa*L)	1.30	0.80	61
Level date			03.09.21	
Level time			15:15	

Table 4. Main Characteristics of Pulmonary Function in Combined Pulmonary Fibrosis and Emphysema

Pulmonary Function Test Measurement	Typical Abnormality Seen in CPFE	Typical Abnormality Seen in fILD without Emphysema
FVC	Decreased or normal (but preserved compared with idiopathic pulmonary fibrosis alone)	Decreased
FEV_1	Decreased or normal	Decreased
FEV_1/FVC	Variable (normal, decreased, or increased)	Normal or increased
TLC	Variable (normal, decreased, or increased)	Decreased
FRC	Variable (normal, decreased, or increased)	Decreased
Residual volume	Variable (normal, decreased, or increased)	Decreased
D_{LCO}	Disproportionately decreased	Decreased
Transfer coefficient for carbon monoxide	Severely decreased	Normal or decreased
Saturation during exercise	Severe desaturation	Desaturation
Peak oxygen uptake	Decreased	Decreased

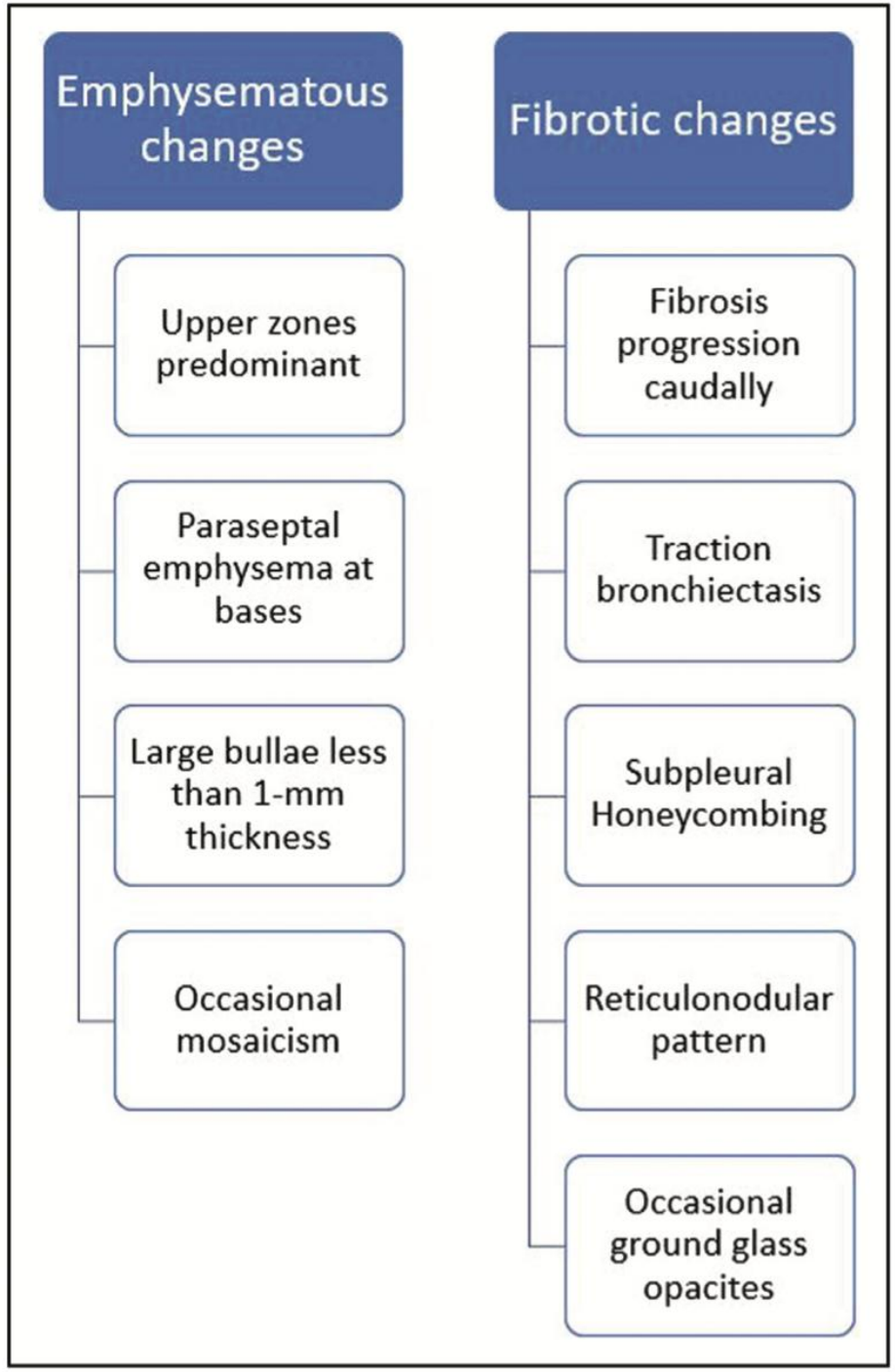

Kombine Pulmoner Fibrozis Amfizem (KPFA)

KEY POINTS

- Combined pulmonary fibrosis and emphysema (CPFE) is a clinical-radiological diagnosis mainly affecting men with more than 40 pack-year smoking history.
- Imaging is classically characterized by upper lobe emphysema and lower lobe fibrosis, although zone predilection is not required for diagnosis.
- A disproportionately low diffusing capacity of the lungs is common with minimal to relatively normal spirometric values.
- Patients have a higher risk of developing pulmonary hypertension and lung cancer.

Kombine Pulmoner Fibrozis Amfizem (KPFA)

Akciğer volümleri korunur

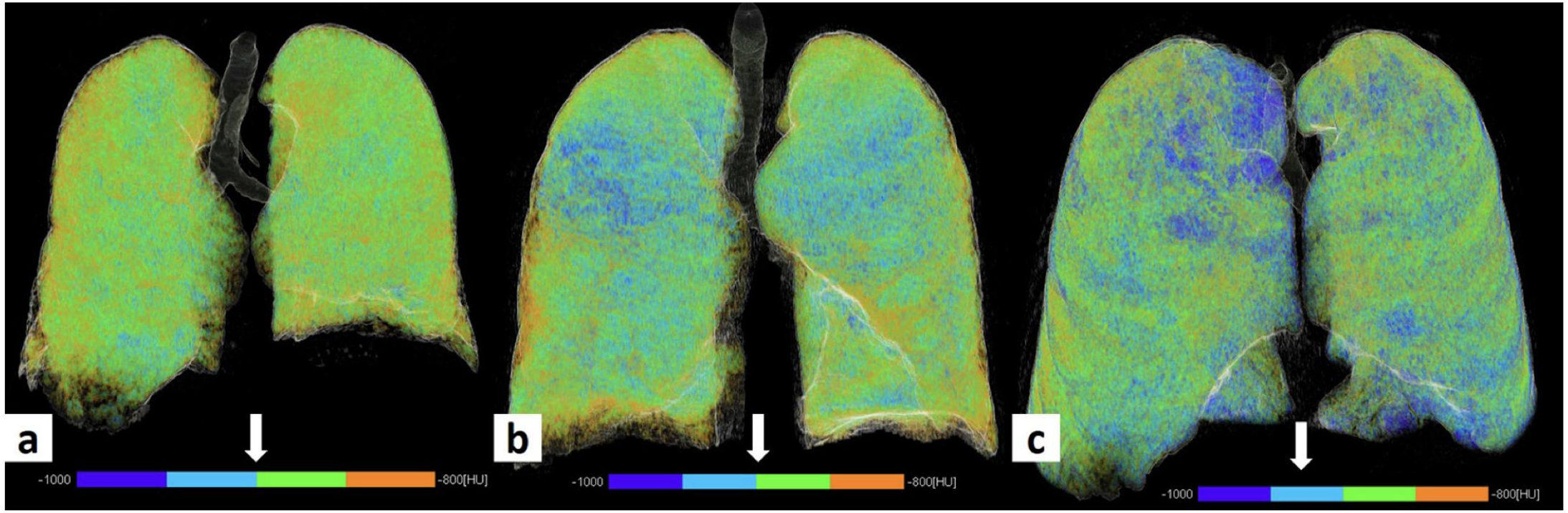

A-idiopathic pulmonary fibrosis,
B-combined pulmonary fibrosis and emphysema
C-emphysema only

blue color : low density, that is, emphysema, and orange :high density, that is, reticular density-fibrosis.

Kombine Pulmoner Fibrozis Amfizem (KPFA)

Tedavi

Table 13. Key Points of Current Practice Management in Patients with Combined Pulmonary Fibrosis and Emphysema

General measures	Smoking cessation Pulmonary rehabilitation Vaccination against influenza, *Pneumococcus*, and COVID-19 Supplemental oxygen therapy as per recommendations (286, 290) Consider lung transplantation
Pulmonary fibrosis	Lack of evidence specific to CPFE Individual management and decisions about pharmacologic treatment (e.g., antifibrotic medication, immunosuppressants) should be discussed by a multidisciplinary team based on type of fILD, relative predominance of fibrosis versus emphysema, and disease progression Consider antifibrotic medications at first presentation of patients with IPF with CPFE, and in other forms of pulmonary fibrosis with CPFE, progressing despite management
Pulmonary emphysema	Lack of evidence specific to CPFE Consider inhaled bronchodilators and inhaled corticosteroids as per indications in COPD
Complications and comorbidities	Lack of evidence related to treatment of PH specific to CPFE Management of comorbidities, especially cardiovascular disease and lung cancer

American Journal of Respiratory and Critical Care Medicine Volume 206 Number 4 | August 15 2022

2022 HRCT

2022 HRCT

Pirfenidon tx sinin 1.yılı

2024- 2021

PAAC Grafi

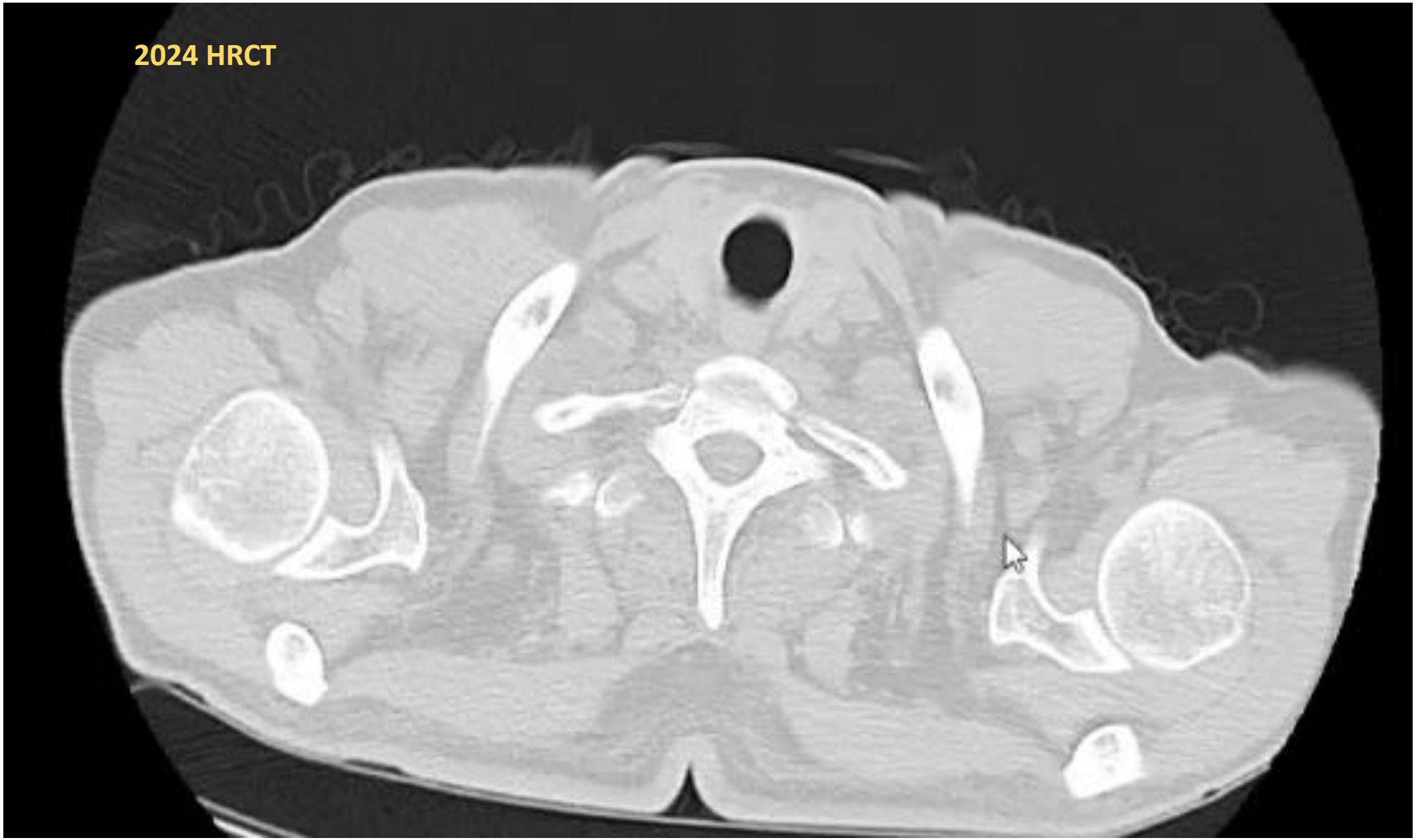
2024 HRCT

İPF → Akciğer kanseri

- İPF'li yüksek riskli hastalarda, özellikle KPFA li ve/veya yoğun sigara içme öyküsü olanlarda, düşük doz BT ile yıllık akciğer kanseri taraması düşünülebilir.
- İPF'de klinik kötüleşme gösteren veya yeni atipik semptomlar gelişen hastalarda BT düşünülmelidir.
- En sık görülen histolojik tümör tipi skuamöz hücreli karsinom
- Tümörlerin %81'i akciğer periferinde, %56'sı ise alt lobda yerleşir.
- %70 i fibrotik bölgede görülür.

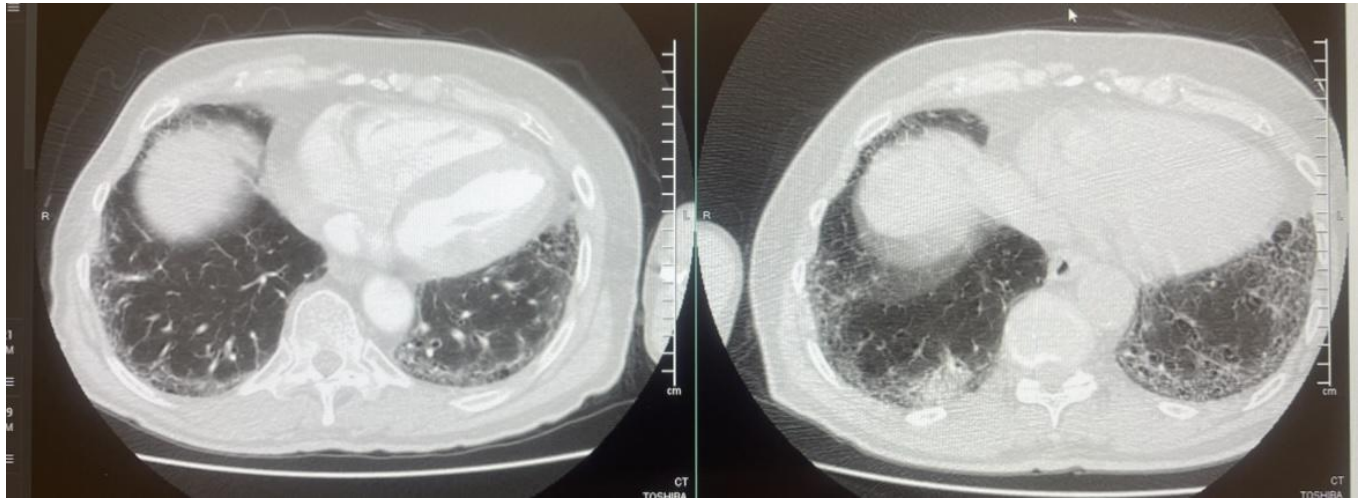

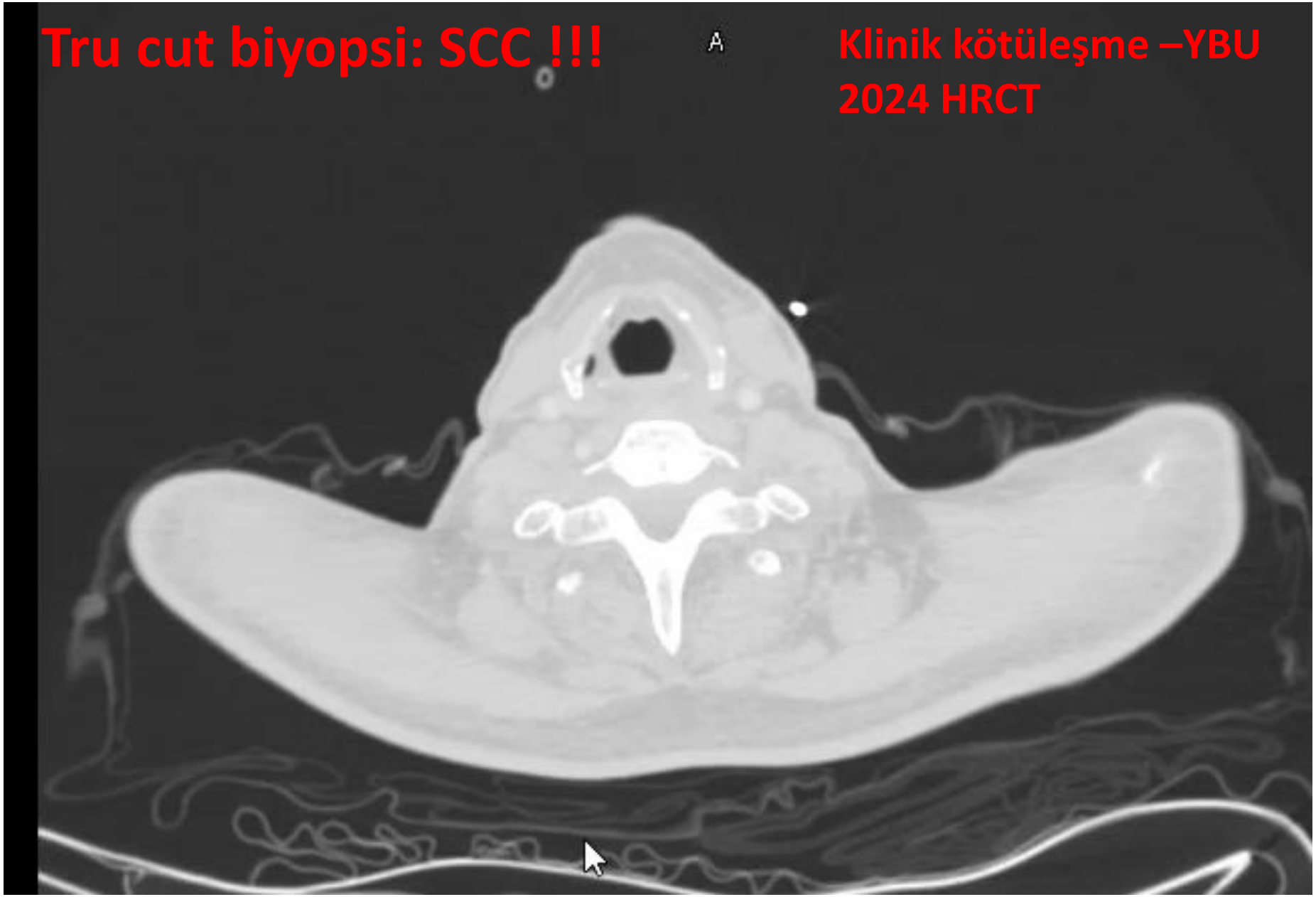
Tru cut biyopsi: SCC !!!
A
Klinik kötüleşme –YBU
2024 HRCT

Olgu-4

- 64 yaşında erkek hasta
- Şikayeti: **Nefes darlığı**
- 30 paket/yıl sigara, 20 yıldır exsmoker
- Şoförlük yapmış, emekli
- Bilinen maruziyet yok
- Ek hastalık: KOAH
- Kullandığı ilaçlar: İKS/LABA ve LAMA
- Ailede akciğer hastalığı solunum yetmezliği öyküsü yok
- Fizik muayenesi: clubbing yok, SaO2% : 95
  oskultasyonunda bilateral akciğer bazallerinde ***velcro ralleri***

Olgu-4

SFT_DLCO

Diffusion SB

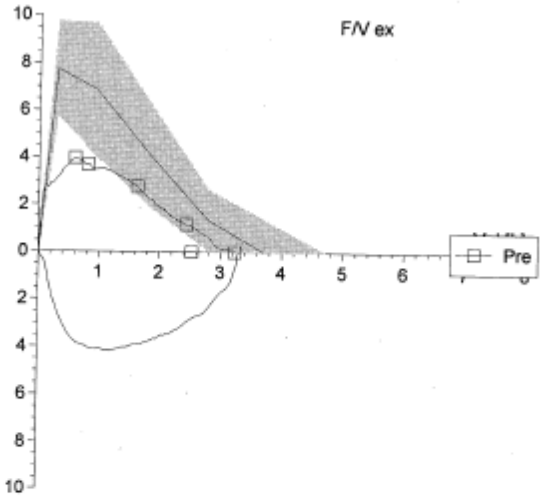

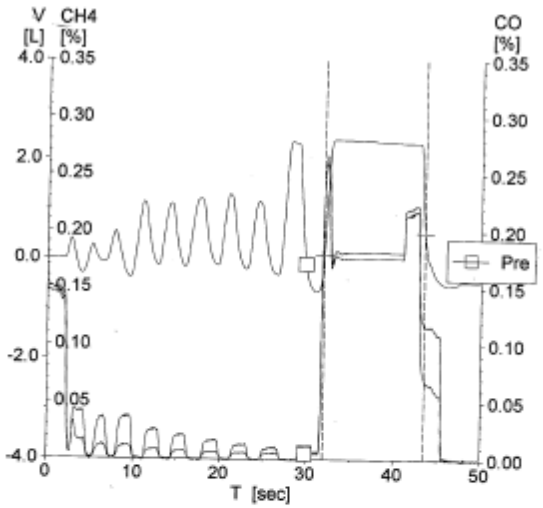

	Pred	Pre	%(Pre/Pred)
FVC	3.70	3.23	87
FEV 1	2.89	2.52	87
FEV 1 % FVC	75.51	78.21	104
MMEF 75/25	3.18	2.26	71
PEF	7.73	3.96	51
MEF 75	6.87	3.67	53
MEF 50	4.04	2.76	68
MEF 25	1.38	1.15	83

		Pred	Best	%(Best/Pred)
DLCO_SB	mmol/(min*kPa)	8.46	4.47	53
KCO_SB	mmol/(min*kPa*L)	1.32	1.11	84
VA_SB	L	6.27	4.03	64
Hb	g(Hb)/100mL		14.20	
DLCOcSB	mmol/(min*kPa)	8.46	4.52	53
KCOc_SB	mmol/(min*kPa*L)	1.32	1.12	85

Level date		01/14/20	
Level time		03:30PM	

Olgu- 4

Başvuru-BT

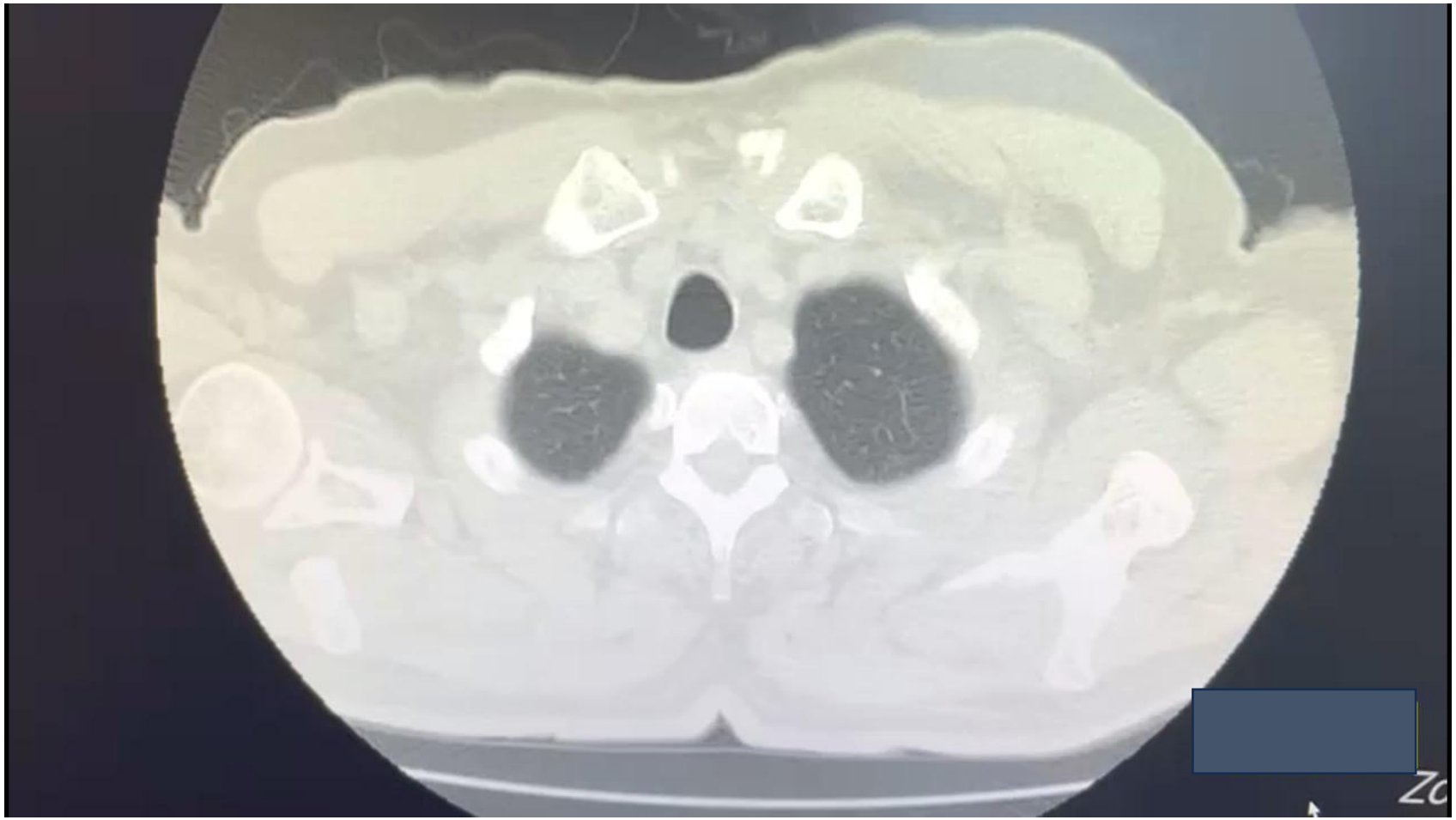

Olgu-4

Romatoloji

- Reyno fenomeni pozitif
- Anti scl 70 pozitif
- Romatoloji konsültasyonu:
  TANI: sistemik skleroz
- Tedavi başlanıyor
  Mikofenolat mofetil 500

- Mikofenolat fenolat tedavisine rağmen progresyon
- Steroid ve siklofosfamid tedavisine geçiş

2 yıl sonra..

Steroid ve siklofosfamid tedavisine rağmen

- **Nefes darlığında artış**
- Radyolojik progresyon
- Fonksiyonel kayıp

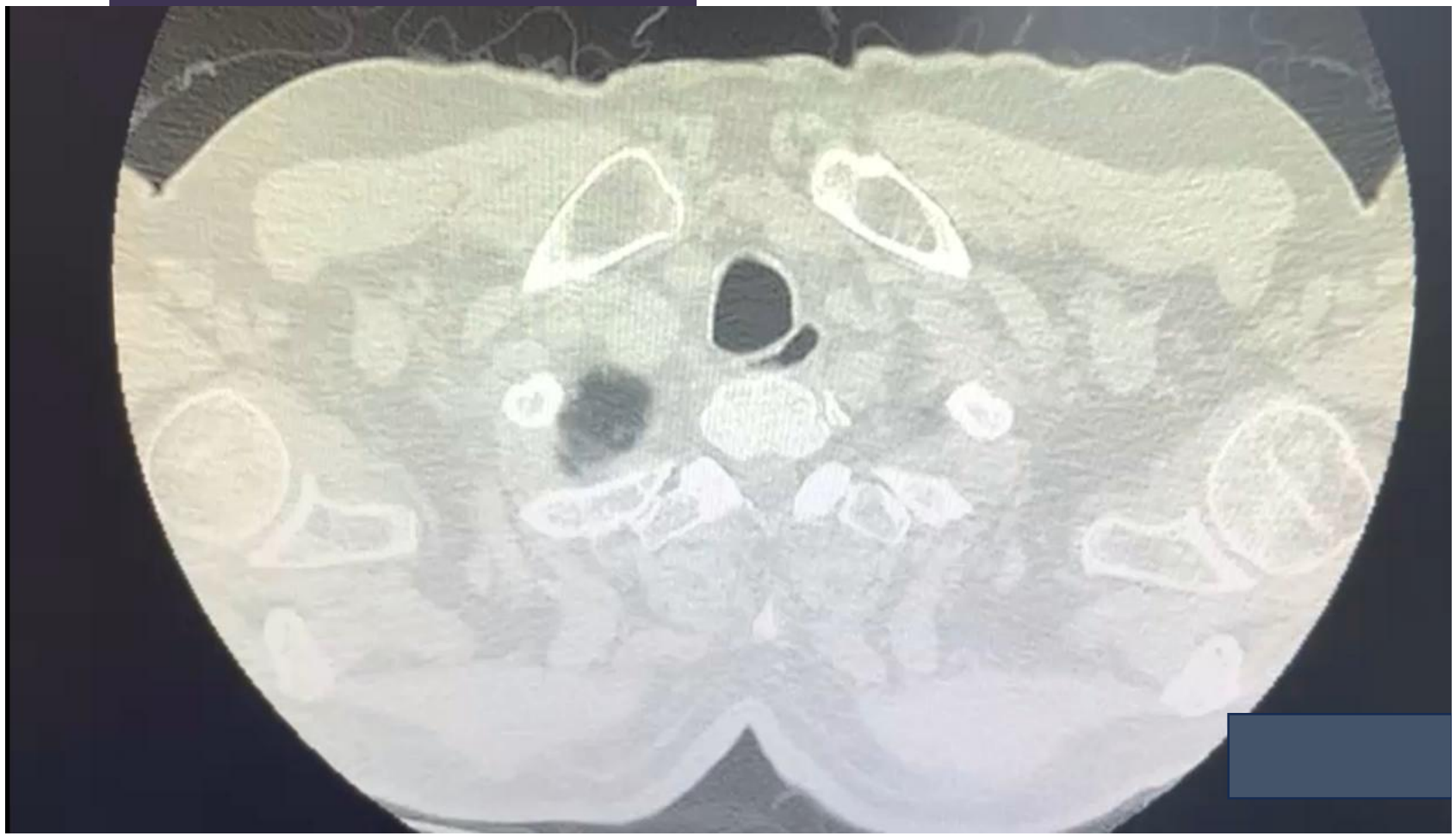

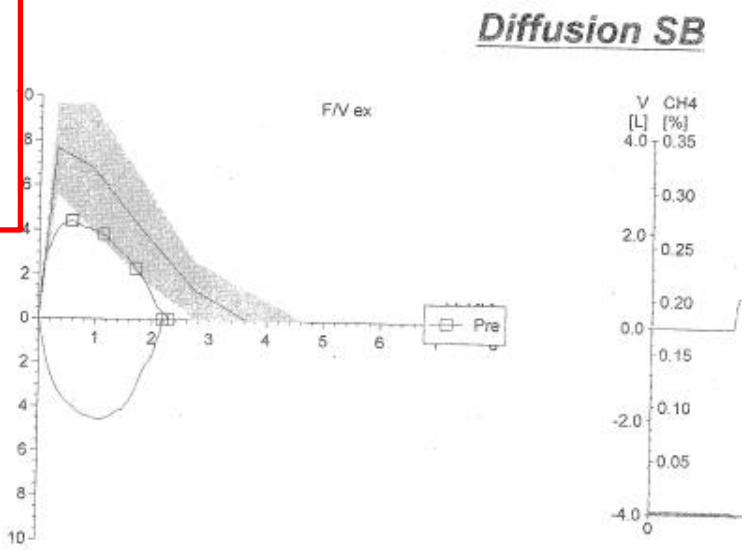

	Pred	Pre	%(Pre/Pred)
FVC	3.65	2.28	62
FEV 1	2.83	2.18	77
FEV 1 % FVC	75.15	95.98	128
MMEF 75/25	3.10	3.47	112
PEF	7.65	4.43	58
MEF 75	6.81	4.41	65
MEF 50	3.98	3.81	96
MEF 25	1.33	2.27	171

		Pred	Best	%(Best/Pred)
DLCO_SB	mmol/(min*kPa)	8.32	4.33	52
KCO_SB	mmol/(min*kPa*L)	1.30	1.16	90
VA_SB	L	6.27	3.73	59
Hb	g(Hb)/100mL		13.50	
DLCOcSB	mmol/(min*kPa)	8.32	4.48	54
KCOc_SB	mmol/(min*kPa*L)	1.30	1.20	93

Level date	07/04/22
Level time	11:51AM

ATS/ERS Rehber 2022

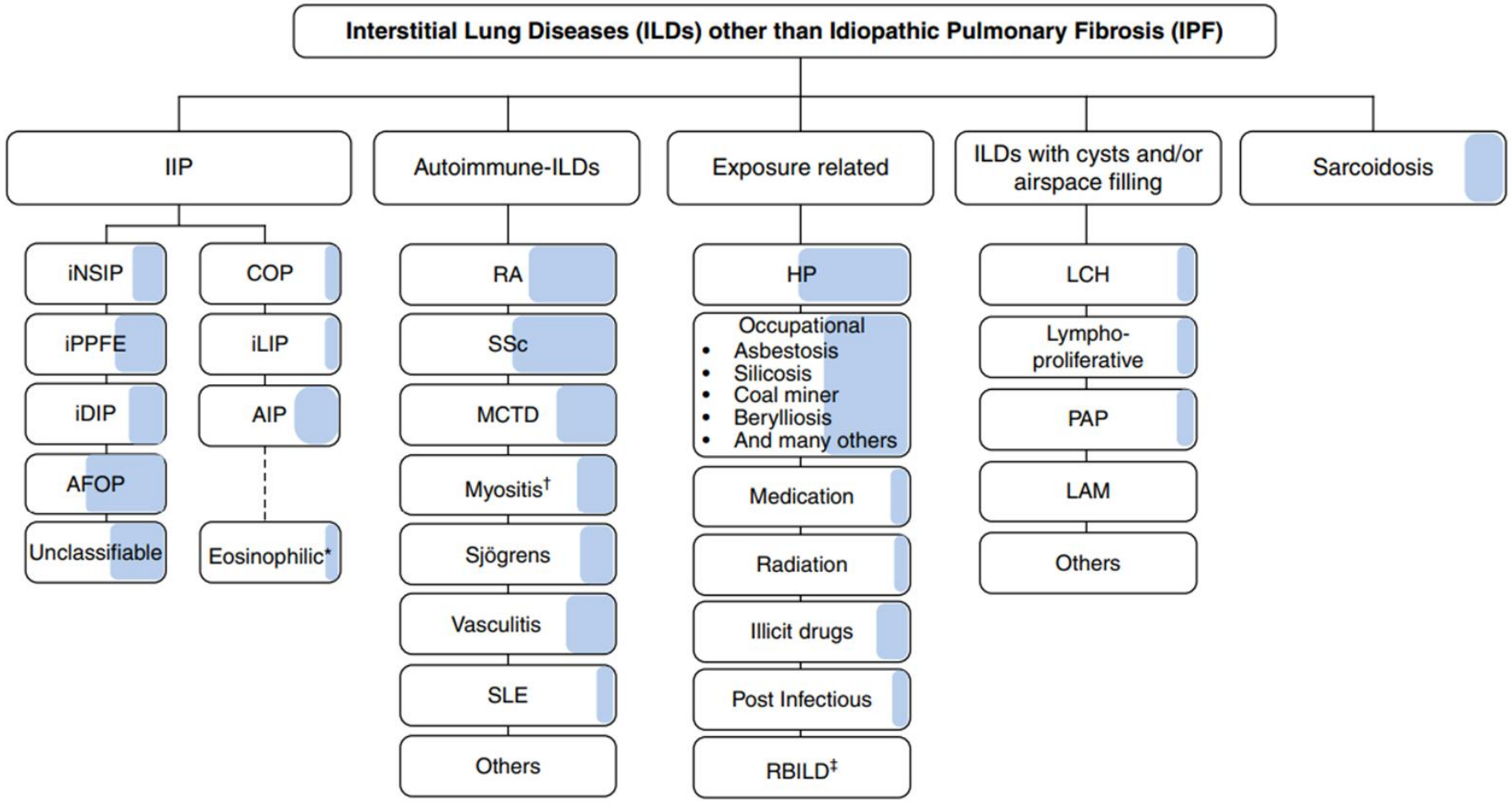

PPF için hangisi doğrudur?

- 1) İdiyopatik pulmoner fibrozis hastaları için kullanılır.
- 2) Radyolojik olarak yeni eklenen veya artış gösteren retikülasyon, traksiyon bronşektazileri veya balpeteği beklenir.
- 3) Klinik, radyolojik ve fonksiyonel kriterlerden birinde progresyon olması yeterlidir.
- 4) Son 6 aylık takipte DLCO da % 5 den az düşme beklenir.
- 5) Hastaların 3 aylık takibi gereklidir.

.

ATS Rehber 2022- PPF tanımı

AMERICAN THORACIC SOCIETY DOCUMENTS

Idiopathic Pulmonary Fibrosis (an Update) and Progressive Pulmonary Fibrosis in Adults
An Official ATS/ERS/JRS/ALAT Clinical Practice Guideline

Table 4. Definition of Progressive Pulmonary Fibrosis

Definition of PPF
In a patient with ILD of known or unknown etiology other than IPF who has radiological evidence of pulmonary fibrosis, PPF is defined as at least two of the following three criteria occurring within the past year with no alternative explanation*:
1 Worsening respiratory symptoms
2 Physiological evidence of disease progression (either of the following): a. Absolute decline in FVC ⩾5% predicted within 1 yr of follow-up b. Absolute decline in D_{LCO} (corrected for Hb) ⩾10% predicted within 1 yr of follow-up
3 Radiological evidence of disease progression (one or more of the following): a. Increased extent or severity of traction bronchiectasis and bronchiolectasis b. New ground-glass opacity with traction bronchiectasis c. New fine reticulation d. Increased extent or increased coarseness of reticular abnormality e. New or increased honeycombing f. Increased lobar volume loss

PPF Tedavi

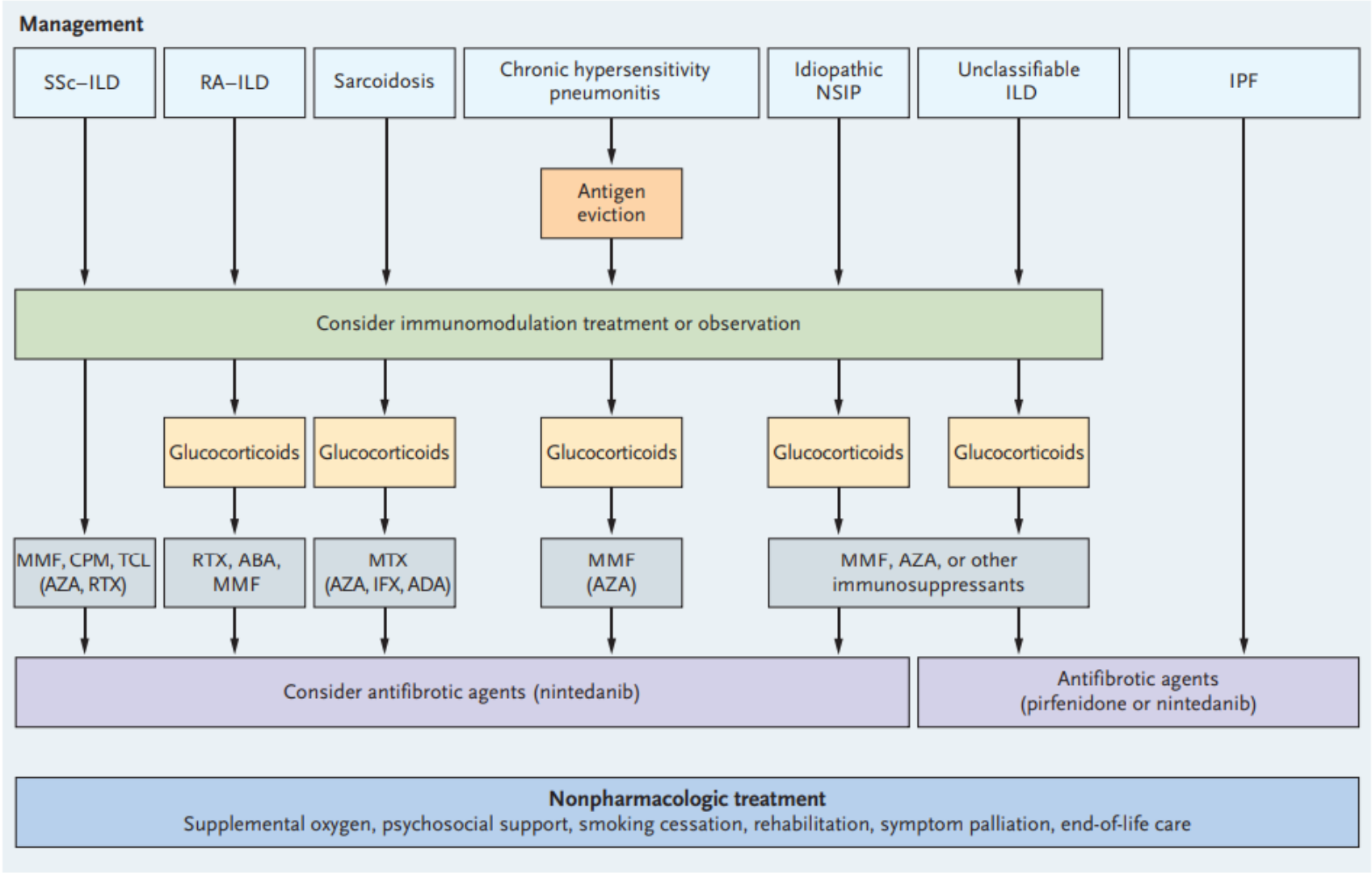
Management
SSc–ILD
RA–ILD
Sarcoidosis
Chronic hypersensitivity pneumonitis
Idiopathic NSIP
Unclassifiable ILD
IPF
Antigen eviction
Consider immunomodulation treatment or observation
Glucocorticoids
Glucocorticoids
Glucocorticoids
Glucocorticoids
Glucocorticoids
MMF, CPM, TCL (AZA, RTX)
RTX, ABA, MMF
MTX (AZA, IFX, ADA)
MMF (AZA)
MMF, AZA, or other immunosuppressants
Consider antifibrotic agents (nintedanib)
Antifibrotic agents (pirfenidone or nintedanib)
Nonpharmacologic treatment
Supplemental oxygen, psychosocial support, smoking cessation, rehabilitation, symptom palliation, end-of-life care

Tanı: PPF

Tedavi: nitedanib

AMERICAN THORACIC SOCIETY DOCUMENTS

Idiopathic Pulmonary Fibrosis (an Update) and Progressive Pulmonary Fibrosis in Adults
An Official ATS/ERS/JRS/ALAT Clinical Practice Guideline

treatment of IPF. 2) PPF: PPF was defined as at least two of three criteria (worsening symptoms, radiological progression, and physiological progression) occurring within the past year with no alternative explanation in a patient with an ILD other than IPF. A conditional recommendation was made for nintedanib, and additional research into pirfenidone was recommended.

- Hastamıza progresif pulmoner fibroz tanımı ile
- **Nintedanib 150 mg 2x1** tedavisi başlandı.
- Almakta olduğu **immunsupresif tedaviye devam edildi.**

Olgu-5

- 25 yaş, kadın hasta
- Evlilik öncesi çekilen akciğer grafinde lezyon görülerek yönlendirlmiş
- Meslek: mağaza çalışanı
- Aktif smoker, 8 pk/yıl sigara
- Özgeçmiş: bilinen hastalık yok, ilaç kullanımı yok
- Fizik muayenesi: Hipoksisi yok, Clubbing yok
- Solunum sistemi muayenesi: Doğal

İlk başvuru

Toraks BT

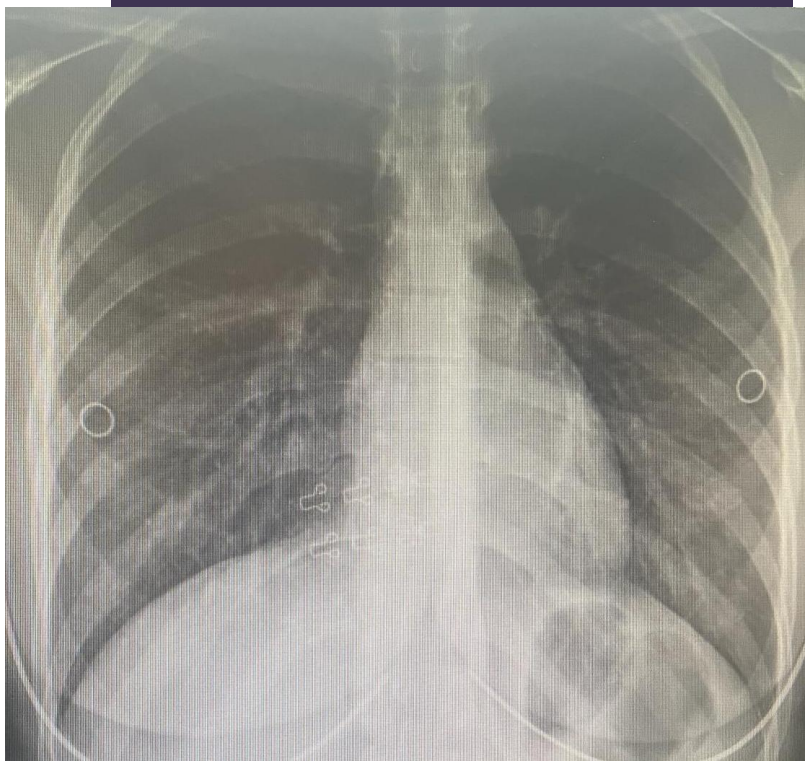

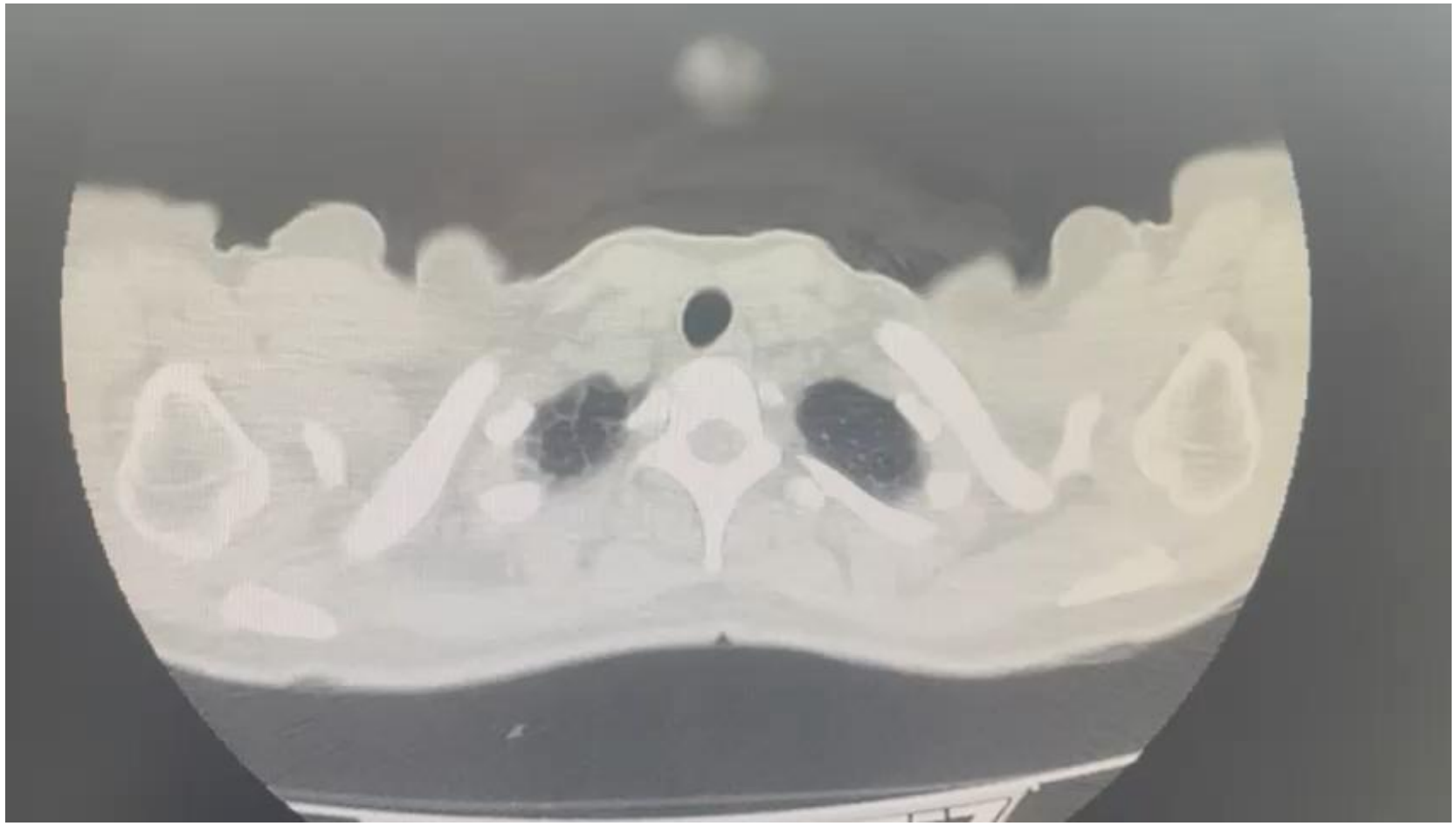

Antibiyotik tedavisi sonrası

Toraks BT

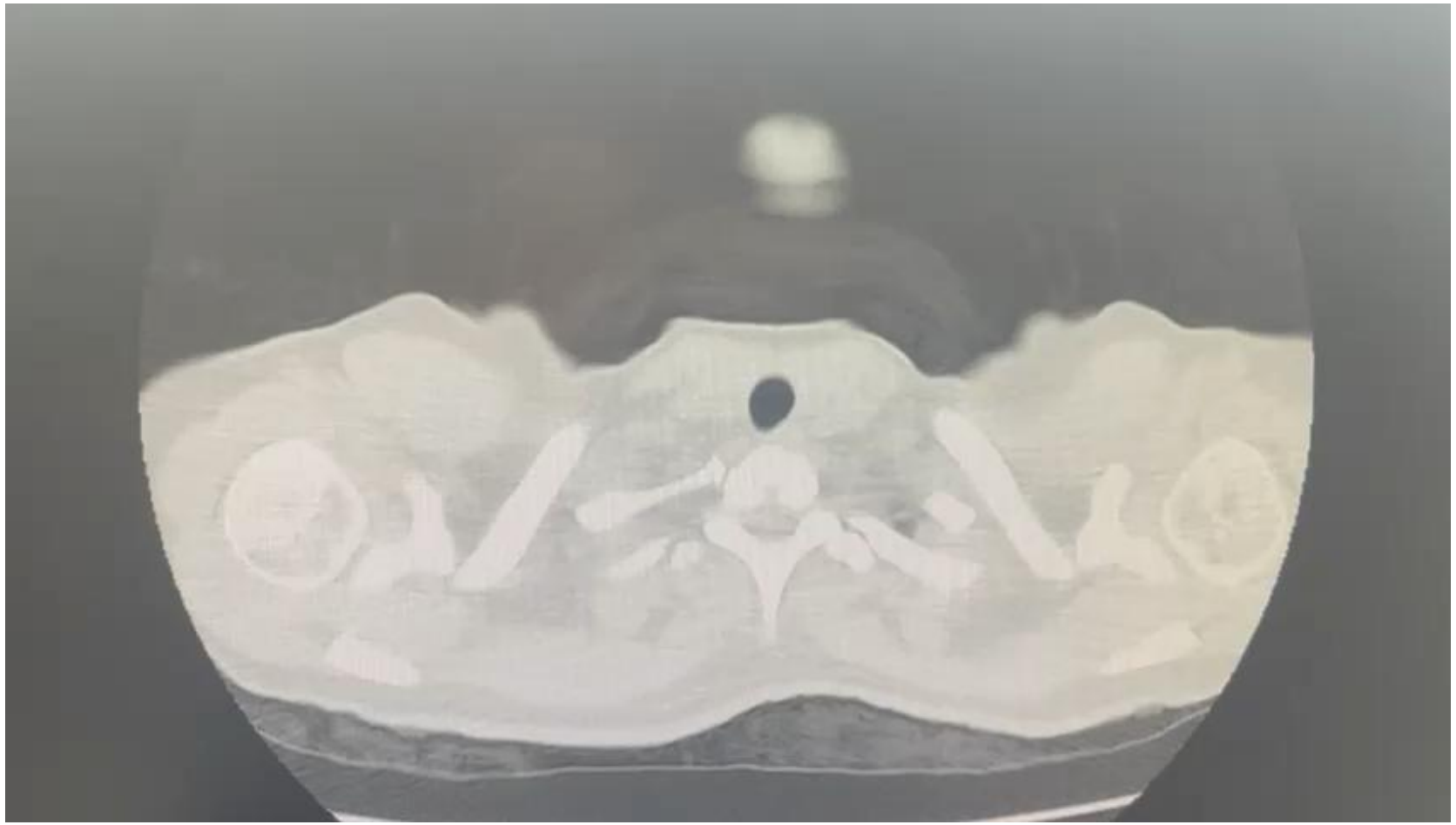

COP

Ters halo işareti

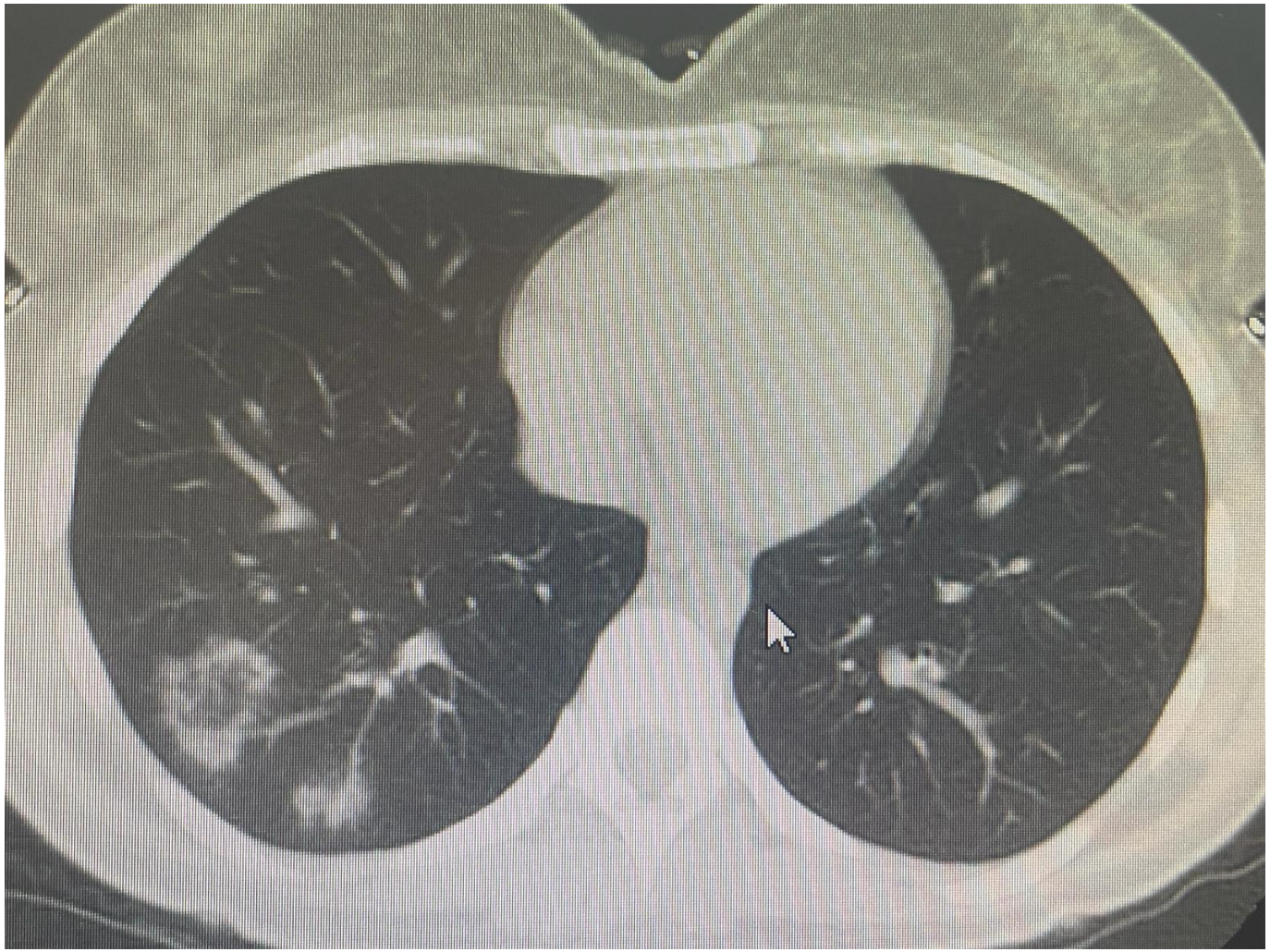

Olgu -5

Bronkoskopi-BAL ve TBB

- Bronkoskopi: Normal endobronşial sistem
- Br patoloji:Kronik inlamasyon
- Br mai ARB,PCR, LJ: negatif
- BAL: lenfosit %20

  nötrofil %5

  CD4/CD8: 1.31
- **Transbronşiyal biyopsi patolojisi: Organize pnömoni** ile uyumlu

6 ay steroid tedavisi sonrası

Tam regresyon

Kriptojenik organize pnömoni (COP)

- İdiyopatik

- COP ilişkili olabilen durumlar
- Romatolojik hastalıklar, vaskülitler
- Enfeksiyonlar (HIV,PCP, mikoplazma)
- IV ilaç bağımlılığı
- Toksik gaz inhalasyonları
- Radyoterapi

- COP ayırıcı tanı:
- Bronkoalveolar karsinom, Lenfoma
- Sarkoidoz, tüberküloz
- KEP

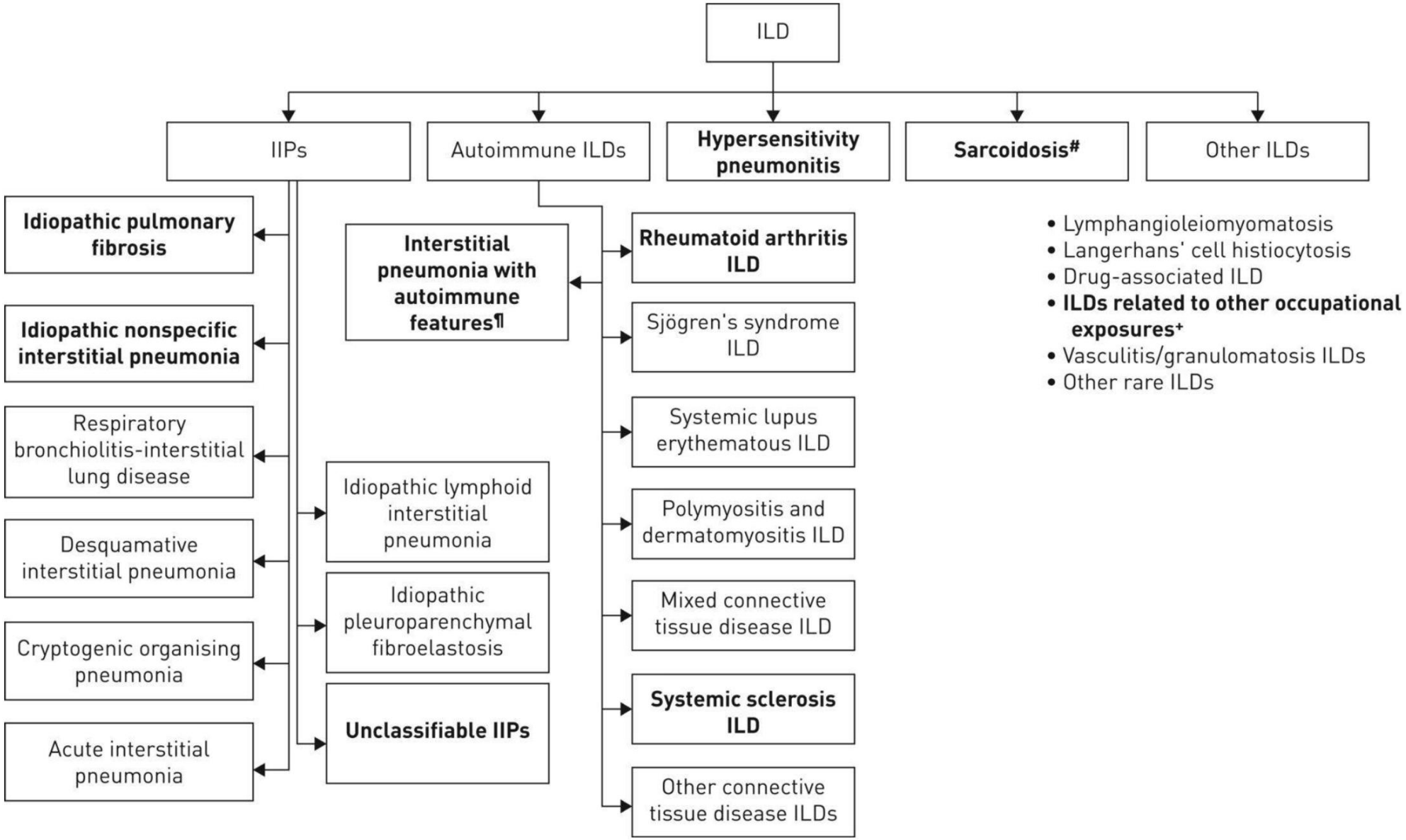

Cottin et al. Presentation, diagnosis and clinical course of the spectrum of progressive-fibrosing interstitial lung diseases. Eur Respir Rev 2014.

Teşekkürler..